2017

ԵՐԵԽԱՆԵՐԻ ՀԵՆԱՇԱՐԺԻՉ ԱՊԱՐԱՏԻ ԱՌԱՆՁՆԱՀԱՏԿՈՒԹՅՈՒՆՆԵՐԸ

Մ. Ե. ԳՐԻԳՈՐՅԱՆ

Մ. ՀԵՐԱՑՈՒ ԱՆՎԱՆ ԵՊԲՀ ՄԱՆԿԱԲՈՒԺՈՒԹՅԱՆ ԹԻՎ 1 ԱՄԲԻՈՆ

ԿՄԱԽՔԱՅԻՆ ՀԱՄԱԿԱՐԳ

Կմախքային համակարգի կազմավորմանը մասնակցում են տարբեր շարակցահյուսվածքային կառուցվածքներ՝ ոսկրեր և նրանց միացումներ, աճառներ և կապաններ:

*Պտղի և վաղ հասակի երեխաների կմախքում գերակշռում է **աճառային հյուսվածքը**: Աճառի առկայությունը հանդիսանում է կարևոր գործոն ոսկրի զարգացման և աճման համար. աճառներն ունակ են արագ աճելու և միաժամանակ պահպանելու բավականաչափ ամրություն, որը նրանց դարձնում է բարենպաստ կմախքային նյութ զարգացող պտղի համար:*

➢ *ՈՍԿՐԱՀՅՈՒՍՎԱԾՔԻ ԿԱԶՄՈՒԹՅՈՒՆԸ*

Ոսկրահյուսվածքը *շարակցական հյուսվածքի ուրույն տեսակ է. նրանում գերակշռում է միջբջջային նյութը (90-98%), որը պարունակում է մեծ քանակությամբ հանքային նյութեր, գլխավորապես կալցիում-ֆոսֆորական միացություններ:*

Ոսկրային մատրիքս (միջբջջային նյութ)		Ոսկրային բջիջներ (2-10%)		
Օստեոիդ (օրգանական մատրիքս)	Հանքային նյութեր	Օստեոբլաստներ (ՕԲ)	Օստեոցիտներ (ՕՑ)	Օստեոկլաստներ (ՕԿ)
90-95% *Կոլագեն 1-ին տիպ* **5-10%** *Ոչ կոլագենային սպիտակուցներ.* օստեոկալցին, օստեոպոնտին, օստեոնեկտին, ոսկրային մորֆոգենետիկ պրոտեիններ, դենտինի մատրիքսային պրոտեին (DMP), աճի գործոններ՝ IGF I, IGF II, TGFβ և այլն	**95%** կալցիում-ֆոսֆորական միացություններ	Ունեն մեզենխիմային ծագում: 1. *Ակտիվ ՕԲ* – բարակ ելուստներով խորանարդ բջիջներ են, ունակ են բազմանալու, առաջացնում են ոսկրի միջբջջային նյութը 2. *Ոսկրը ծածկող ՕԲ* – տափակ բջիջներ են; կազմավորում են ոսկրի հեմատոցելյուլար պատնեշը	Հասուն չբազմացող բջիջներ են, տեղակայված են նոր գոյացած ոսկրի շերտերի միջև գտնվող լակունաներում, ապահովում են սննդանյութերի, հանքանյութերի և մետաբոլիտների ներոսկրային փոխադրումը	Խոշոր բազմակորիզ բջիջներ են, առաջանում են մոնոցիտ-մակրոֆագային շարքի հեմոպոետիկ բջիջներից: Առաջացնում են H^+ իոններ, լիզոսոմալ հիդրոլազներ և կոլագենազներ, որոնք իրագործում են ոսկրահյուսվածքի ռեզորբցիան

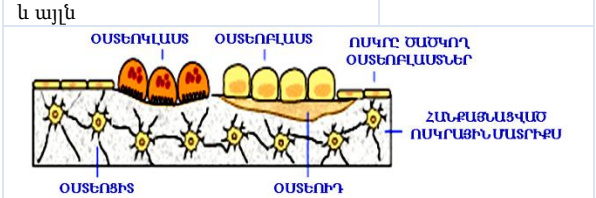

Ca-ֆոսֆատային աղերը ոսկրահյուսվածքում գտնվում են 2 ձևով.

- ***հեշտ փոխանակվող $Ca_3(PO_4)_2$-ի ամորֆ զանգվածներ,***
- ***հին կառուցվածքային ոսկրի հիդրոքսիապատիտի բյուրեղներ. $Ca_{10}(PO_4)_6(OH)_2$:***

Վաղ հասակի երեխաների ոսկրահյուսվածքում գերակշռում են $Ca_3(PO_4)_2$-ի ամորֆ զանգվածները: Նրանց ոսկրերն ավելի հեշտ են ենթարկվում դեմինիերալիզացիայի:

➢ *ՈՍԿՐԱՀՅՈՒՍՎԱԾՔԻ ՏԵՍԱԿՆԵՐԸ*

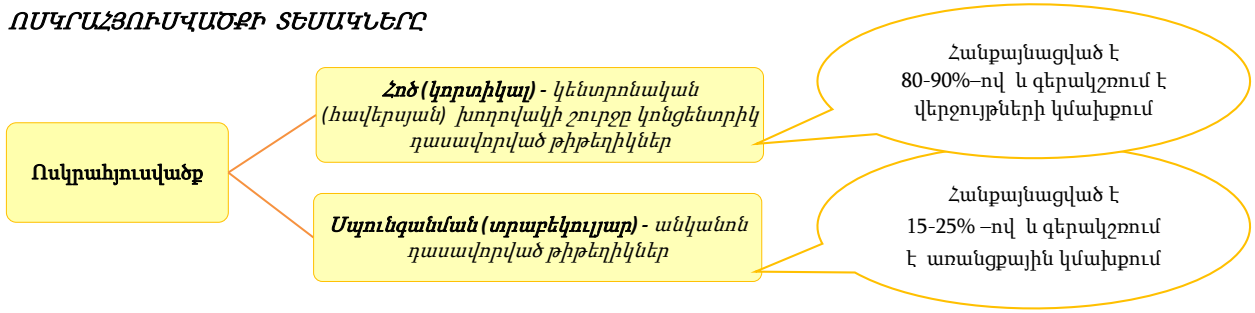

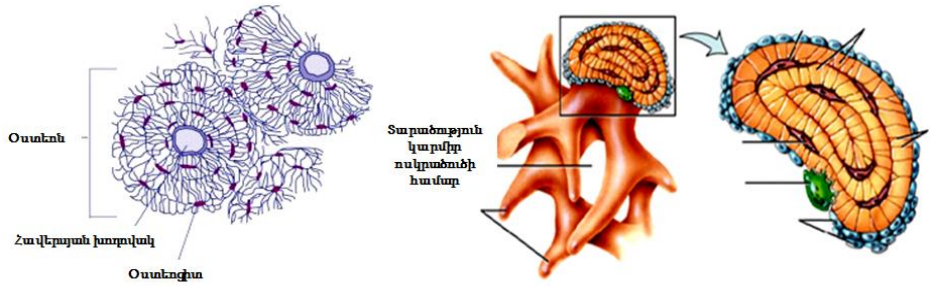

Կորտիկալ ոսկրահյուսվածք Տրաբեկուլյար ոսկրահյուսվածք

Ի տարբերություն մեծահասակների, երեխաների կմախքում գերակշռում է տրաբեկուլյար ոսկրահյուսվածքը, իսկ կորտիկալ ոսկրահյուսվածքը միայն շատ բարակ շերտի տեսքով ծածկում է ոսկրերը:

➢ *ԿՄԱԽՔԻ ԶԱՐԳԱՑՈՒՄԸ*

Ոսկրերի զարգացումն ընթանում է 3 հիմնական պրոցեսներով. օստեոգենեզ, մոդելավորում և ռեմոդելավորում:

ՕՍՏԵՈԳԵՆԵԶ	ՄՈԴԵԼԱՎՈՐՈՒՄ	ՌԵՄՈԴԵԼԱՎՈՐՈՒՄ
Ոսկրի առաջացում փափուկ հյուսվածքից. • *ինտրամեմբրանոզ* • *էնդոխոնդրալ*	Ոսկրի առաջացում արդեն գոյություն ունեցող ոսկրահյուսվածքի վրա և նրա ռեզորբցիա մեկ այլ տեղում, օր. պերիոստեալ ապոզիցիոն աճը ի հաշիվ վերնոսկրի ներքին օստեոգեն շերտի	Ոսկրի բալանսավորված ռեզորբցիա և ոսկրագոյացում նույն տեղում (ոսկրի ինքնանորոգում)
Կատարվում է՝ • *զարգացման ֆետալ շրջանում* • *վաղ պոստնատալ շրջանում* • *վնասված ոսկրի ապաքինման ընթացքում* • *հետերոտոպիկ, օր. մկանների օսիֆիկացիայի դեպքում*	*Կատարվում է՝* • *աճման ընթացքում* • *վնասված ոսկրի ապաքինման ընթացքում*	*Կատարվում է սկզբնավորումից մինչև մահ*

Եթե մեծ հասակում ընթանում է միայն ռեմոդելավորում, ապա մանկական տարիքում մեծ ինտենսիվությամբ ընթանում են վերոհիշյալ 3 պրոցեսները:

Օստեոգենեզն ընթանում է 2 տարբեր ճանապարհներով՝ ինտրամեմբրանոզ և էնդոխոնդրալ ոսկրագոյացմամբ:

ԻՆՏՐԱՄԵՄԲՐԱՆՈԶ ՈՍԿՐԱԳՈՅԱՑՈՒՄ	ԷՆԴՈԽՈՆԴՐԱԼ ՈՍԿՐԱԳՈՅԱՑՈՒՄ
Օստեոբլաստներն առաջանում են մեզենխիմային բջիջների ուղղակի տարբերակումից՝ առանց միջանկյալ աճառային հյուսվածքի ձևավորման:	Մեզենխիմային բջիջները կոնդենսացվում և ենթարկվում են խոնդրոգենեզի՝ ձևավորելով ապագա կմախքի աճառային մոդելը, որը հասունանում և գերաճում է, կալցիֆիկացվում և փոխարինվում ոսկրահյուսվածքով:
Այս ճանապարհով են առաջանում գանգի տափակ ոսկրերը, անրակները:	Առանցքային և վերջույթների կմախքի ոսկրերի մեծ մասն առաջանում է այս ճանապարհով:
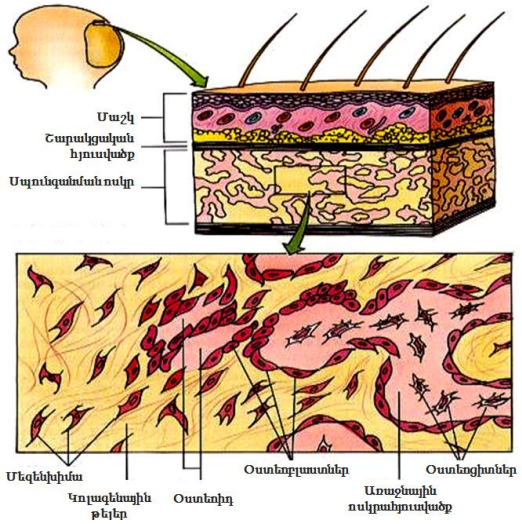	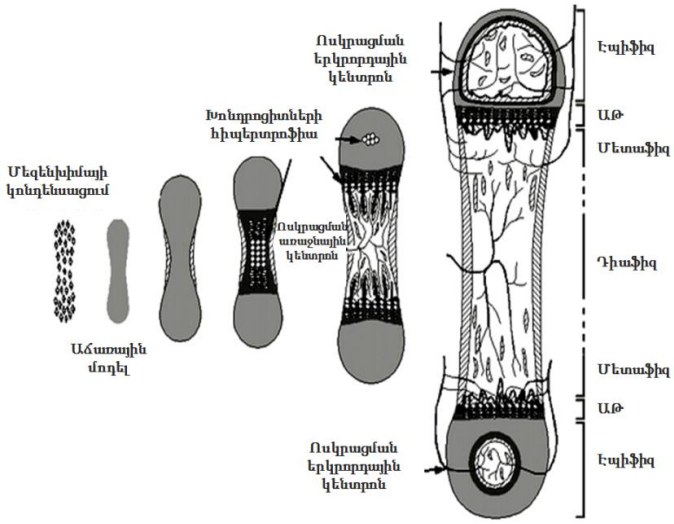

✓ **Տիպիկ երկար ոսկրը կազմված է հետևյալ մասերից.**

- ***Էպիֆիզ*** *– ոսկրացման երկրորդային կենտրոն է, որը ծածկված է* ***հոդաճառով*** *և մասնակցում է հոդի կազմավորմանը*
- ***աճման թիթեղ (ֆիզիս)***
- ***մետաֆիզ*** *– հարակցում է ֆիզիսին, հանդիսանում է նոր գոյացող ոսկրահյուսվածք, որում գերակշռում է օստեոիդ բաղադրամասը*
- ***դիաֆիզ*** *– հանդիսանում է երկար ոսկրի կենտրոնական մասը կամ առանցքը*

Էպիֆիզները սկզբում գրեթե ամբողջությամբ աճառային են, աճման ընթացքում հետզհետե ոսկրանում են: Հոդաճառները ևս նպաստում են էպիֆիզների աճին: Երկար ոսկրերն Էպիֆիզների շրջանում ծածկված են ***վերնաճառով (perichondrium),*** *իսկ մետաֆիզների ու դիաֆիզի շրջանում՝* ***վերնոսկրով (periosteum),*** *որոնք նպաստում են ոսկրի ապոզիցիոն աճին:*

Երեխաների հաստ ֆիբրոզ վերնոսկրի, ինչպես և ոսկրերի մեծ պլաստիկության շնորհիվ կոտրվածքները հաճախ լինում են ոչ լրիվ՝ ***դալար ճյուղի տիպի*** *(greenstick fracture):*

ՀԱՐՑ: Երեխայի հոդի վնասվածքի դեպքում ո՞ր կառուցվածքներն են ամենից հեշտ վնասվում: Ինչու՞:

➢ ՈՍԿՐԱՑՄԱՆ ԿԵՆՏՐՈՆՆԵՐ

Ոսկրացման առաջնային կենտրոններ – ֆետալ շրջանի սկզբում երկար ոսկրերի դիաֆիզի միջնամասում խոնդրոցիտները ձևավորում են առաջնային կենտրոններ, որոնցից սկսվում է ոսկրի երկայնակի աճը:

Ոսկրացման երկրորդային կենտրոններ – ի հայտ են գալիս խոնդրոէպիֆիզներում, գլխավորապես պոստնատալ շրջանում: Նրանք ուղղորդում են ոսկրագոյացումն ամբողջ աճման ընթացքում:

Կմախքի շատ ոսկրացման կենտրոններ (օր. ձեռքերում, ոտնաթաթերում, ծնկներում, արմունկներում, կոնքում) ռենտգենաբանորեն տեսանելի չեն այնքան ժամանակ, մինչև չենթարկվեն հանքայնացման: ***Հասուն նորածնի կմախքում ռենտգենաբանորեն ոսկրացման կենտրոններ են հայտնաբերվում ազդրի դիստալ, ոլոքի պրոքսիմալ հատվածներում, կրունկոսկրում և վեզոսկրում:***

Ոսկրացման առանձին կենտրոններն ի հայտ գալիս (ավելի ճիշտ՝ ռենտգենաբանորեն տեսանելի են դառնում) որոշակի տարիքում, որը հանդիսանում է կմախքի զարգացման կարևոր ցուցանիշ և հայտնի է որպես **«ոսկրային կամ կմախքային տարիք»:** Նրա գնահատումը կարևոր նշանակություն ունի աճի խանգարումների ախտորոշման մեջ: Ամենից հաճախ կիրառում են դաստակի ոսկրային տարիքի որոշումը ըստ Greulich-ի և Pyle-ի ատլասի:

Հետևյալ նկարում պատկերված է դաստակի առանձին ոսկրերի ոսկրացման հերթականությունը: Բացի այդ, ճաճանչոսկրի դիստալ էպիֆիզը ոսկրանում է 3-րդ ոսկրից առաջ, իսկ ծղիկոսկրի դիստալ էպիֆիզը՝ 8-րդ ոսկրից առաջ:
Հաշվի առնելով ոչ միայն դաստակի, այլև նախաբազկի ոսկրերի դիստալ էպիֆիզների ոսկրացման հաջորդականությունը՝ կարող ենք որոշել երեխայի կմախքային տարիքը ըստ հետևյալ օրինաչափության.

- 6 ամսականում ի հայտ է գալիս մեկ ոսկրացման կենտրոն
- 8-12 ամսականում՝ երկու
- հետո ամեն տարի ավելանում է ևս մեկ ոսկրացման կենտրոն

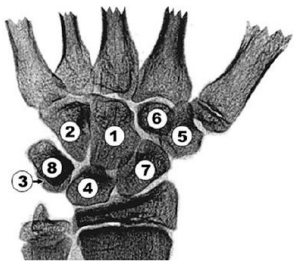

Որոշել երեխայի ոսկրային տարիքը հետևյալ ռենտգենոգրամների վրա.

Նախապուբերտատային երեխաների կմախքային տարիքի գնահատումը հիմնված է ֆալանգների (հիմնականում դիստալ) էպիֆիզների չափերի վրա: Զարգացման այս փուլում նրանց ոսկրացման կենտրոնները չափերով մեծանում և ի վերջո էպիֆիզները ձեռք են բերում նույն լայնակի տրամագիծը, ինչ նրանց հարակից մետաֆիզները:

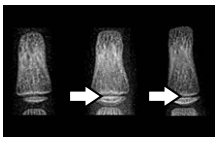

Վաղ և միջին պուբերտատային երեխաների կմախքային տարիքի գնահատումը ևս հիմնված է ֆալանգների էպիֆիզների չափերի վրա: Զարգացման այս փուլում էպիֆիզները շարունակում են մեծանալ և դառնալ ավելի լայն, քան նրանց հարակից մետաֆիզները:

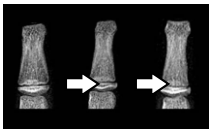

Ուշ պուբերտատային երեխաների կմախքային տարիքի գնահատումը հիմնված է դիստալ ֆալանգների էպիֆիզների ձուլման վրա, որը սովորաբար սկսվում է աճման թիթեղի կենտրոնից:

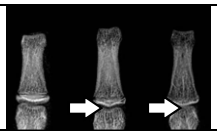

Հետպուբերտատային երեխաների կմախքային տարիքի գնահատումը հիմնված է ծղիկոսկրի և ճաճանչոսկրի էպիֆիզների ձուլման վրա, իսկ բոլոր կարպալ, մետակարպալ ոսկրերն ու ֆալանգները լիովին զարգացած են:

Կմախքային տարիքի նորմալ փոփոխականությունն ի համեմատ խրոնոլոգիական տարիքի շուրջ 10% է: Այսպես, խրոնոլոգիորեն 12 տ. երեխայի կմախքային տարիքը կարող է մի դեպքում գնահատվել 10-11տ., մեկ այլ դեպքում՝ 13-14տ.:

➢ *ԱՃՄԱՆ ԹԻԹԵՂ (ՖԻԶԻՍ, ԷՊԻՖԻԶԱՅԻՆ ԹԻԹԵՂ)*

Երեխաների և մեծահասկաների կմախքի ամենակարևոր տարբերությունը աճման թիթեղների առկայությունն է: Դրանց փակումը սկսվում է էստրոգենների ազդեցությամբ և ավարտվում է տղաների շրջանում 18-19 տ-ում, աղջիկների շրջանում՝ 16-17 տ-ում: Աճման թիթեղն ունի ուրույն մորֆոլոգիա. հյուսվածաբանորեն աճման թիթեղում էպիֆիզից դեպի դիաֆիզ ուղղությամբ կարելի է տեսնել հետևյալ շերտերը.

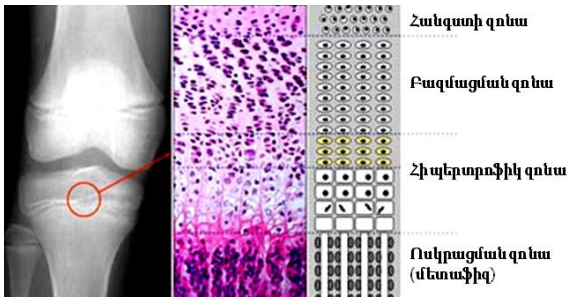

Աճման թիթեղի հաստությունը կանխորոշվում է երկու հակադիր պրոցեսներով. մի կողմից՝ խոնդրոցիտների բազմացմամբ և հիպերտրոֆիայով, մյուս կողմից՝ անոթային ներաճով: Մազանոթները ոսկրածուծային տարածությունից ներաճում են աճառային նյութի մեջ՝ քայքայելով այն: Նրանց հետ թափանցող մեզենխիմային բջիջների մի մասը վերածվում է օստեոբլաստների, որոնք առաջացնում են օստեոիդ: Վերջինս արագ ներծծվում է հանքային նյութերով՝ կազմավորելով հանքայնացված ոսկրանյութ:

***ՀԱՐՑ:** Ինչպե՞ս կփոխվի աճման թիթեղի հաստությունը աճող կմախքում հանքային նյութերի դեֆիցիտի դեպքում:*

➢ *ՈՍԿՐԵՐԻ ԱՆՈԹԱՎՈՐՄԱՆ ԱՌԱՆՁՆԱՀԱՏԿՈՒԹՅՈՒՆՆԵՐԸ*

Երեք առանձին անոթային համակարգեր արյունամատակարարում են մետաֆիզը, վերնաճառը և էպիֆիզը՝ աճման թիթեղի համապատասխան բաժինների հետ միասին: Մետաֆիզային և էպիֆիզային անոթներն իրար հետ հաղորդակցվում են վերնաճառային (պերիխոնդրիալ) անոթներով: **Մեռական հասունացման ընթացքում պերիխոնդրիալ անոթային համակարգն անհետանում է**՝ աստիճանաբար փոխարինվելով այնպիսի անոթներով, որոնք աճման թիթեղի փակվելուց հետո աճում են մետաֆիզից դեպի էպիֆիզի կողմը: **Մետաֆիզի և էպիֆիզի միջև անոթային կապն իր նվազագույնին է հասնում աճի պուբերտատային թռիչքի ընթացքում**. այս ժամանակահատվածում պերիխոնդրիալ անոթային համակարգի ցանկացած խանգարում կարող է կործանարար հետևանքներ ունենալ էպիֆիզի համար (նեկրոզի զարգացման մեծ հավանականություն), օր. ազդրի գլխիկի ավասկուլյար նեկրոզը (Լեգ-Կալվե-Պերթեսի հիվանդություն):

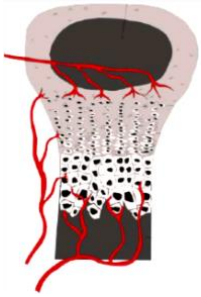

Մինչև աճման գոտիների փակվելը դիաֆիզային (սնուցող) զարկերակները վերջանում են մետաֆիզներում: Վաղ հասակում մետաֆիզային անոթներն ավելի լայն են, ունեն գալարուն ընթացք և դանդաղ տուրբուլենտ արյունահոսք: Բակտերիեմիայի դեպքում դա նպաստում է մանրէների կուտակմանը և բազմացմանն այստեղ՝ առաջացնելով **մետաֆիզային օստեոմիելիտ:**
1.5 տարեկանից հետո, երբ էպիֆիզներում ձևավորվում են ոսկրացման կենտրոններ, օստեոմիելիտը հաճախ լինում է էպիֆիզային, իսկ մեծահասակների շրջանում՝ դիաֆիզային:

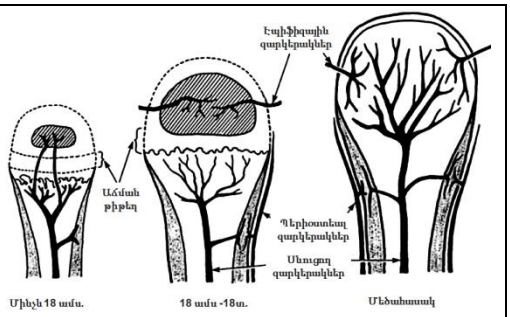

➢ *ՈՍԿՐԱՀՅՈՒՍՎԱԾՔԻ ՀԱՆՔԱՅՆԱՑՈՒՄԸ*

Կենսաբանական հանքայնացումն ընթանում է հետևյալ փուլերով.
1. Օստեոբլաստներն առաջացնում են ***մատրիքսային վեզիկուլներ***, որոնցում կենտրոնանում են կալցիումը և ֆոսֆատը: Ca-ն այստեղ կուտակվում է ի շնորհիվ նրա խնամակցության վեզիկուլների լիպիդների և կալցիում-կապող սպիտակուցների հանդեպ, իսկ P-ն՝ ի շնորհիվ վեզիկուլի թաղանթում գտնվող ֆոսֆատազների (**հիմնային ֆոսֆատազ**, պիրոֆոսֆատազ, ԱԵՖազ), որոնք ճեղքում են եթերային ֆոսֆատները և հանգեցնում ֆոսֆատի կոնցենտրացիայի մեծացմանը թաղանթի մերձակայքում: Վերջինս Ca-ի հետ առաջացնում է Ca-ֆոսֆատի ամորֆ կուտակումներ, որոնք հետագայում վերածվում են հիդրոքսիապատիտի բյուրեղների:

**Ֆոսֆատն արգելակում է հիմնային ֆոսֆատազի ակտիվությունը. ֆոսֆատի դեֆիցիտի դեպքում մեծանում է հիմնային ֆոսֆատազի ակտիվությունը:*

2. Հանքային բյուրեղների կուտակման և աճման հետ մատրիքսային վեզիկուլների թաղանթները պատռվում են և ձևավորված բյուրեղները դուրս են գալիս միջբջջային տարածություն:

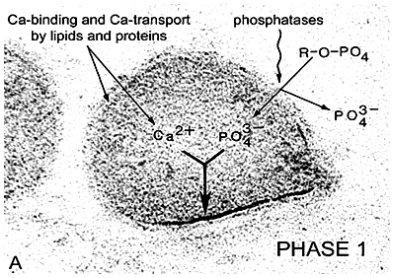

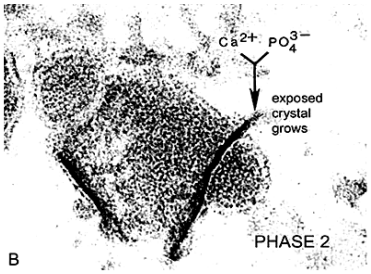

➢ ԿՄԱԽՔԻ ՏԱՐԲԵՐ ԲԱԺԻՆՆԵՐԻ ՊՈՍՏՆԱՏԱԼ ԶԱՐԳԱՑՈՒՄԸ

1. ԳԱՆԳԱԴԻՄԱՅԻՆ ԿՄԱԽՔ

- *Երեխաների գանգի դիմային և ուղեղային բաժինների փոխհարաբերությունն այլ է. վաղ հասակում ուղեղային բաժինն ավելի մեծ է, քան դիմայինը: Դա պայմանավորված է գլխուղեղի արագ և ծամիչ ապարատի դանդաղ զարգացմամբ:*
- *Նորածնի **գանգի կարանները** միաձուլված չեն: Հանդիսանում են գանգի աճման կարևոր կենտրոններ: Գանգաթաղի ոսկրերն ամբողջությամբ չեն ծածկում գլխուղեղը, նրանց միջև կան ֆիբրոաճառային թաղանթային կառուցվածքներ՝ **գաղտուններ**:*
  Դրանք ապահովում են 2 կարևոր ֆունկցիա.
  - ստեղծում են տարածություն գանգի ոսկրերի միջև և հեշտացնում պտղի շարժումը ծննդուղիներով,
  - թույլ են տալիս գանգին ձգվելու և ընդարձակվելու՝ հնարավորություն տալով գլխուղեղի արագ աճին (գլխուղեղն աճում է ավելի արագ, քան շրջակա ոսկրերը):
- *Նորածինն ունի **6 հիմնական գաղտուն.***
  - միջին գծի վրա՝ առաջային (մեծ) և հետին (փոքր) գաղտուններ, որոնք ապահովում են գլխուղեղի առաջահետին և միջին-կողմնային աճը,
  - գանգաթաղի կողմնային պատերի վրա՝ առաջկողմնային և հետկողմնային զույգ գաղտուններ, որոնք ապահովում են գլխուղեղի աճը վերին-ստորին ուղղությամբ:
- *Կարող են հանդիպել նաև **հավելյալ գաղտուններ** մետոպիկ և սագիտալ կարանների շրջանում:*

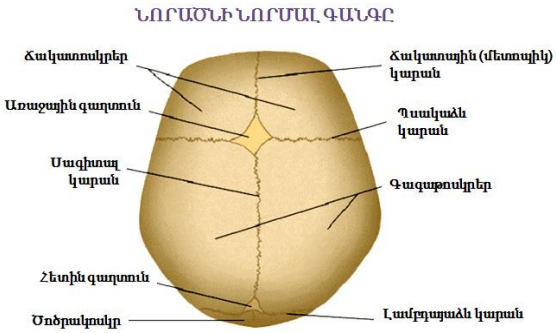

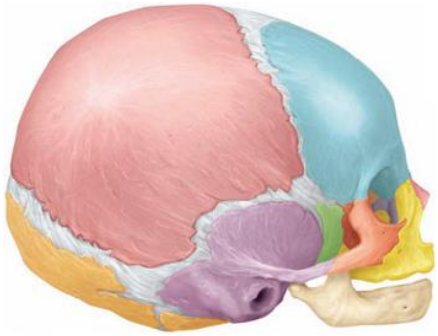

- Մեծ գաղտունը շեղանկյունաձև է, փակվում է 4-26 ամսվա *ընթացքում* *(Duc G, Largo RH. Pediatrics 1986; 78:904-8.):*
- Փոքր գաղտունը եռանկյունաձև է, փակվում է կյանքի առաջին ամիսներին:
- Կողմնային գաղտունները չունեն կանոնավոր ձև, առաջկողմնայինը փակվում է 3-6, հետկողմնայինը՝ 6-18 ամսվա ընթացքում *(The Center for Academic Research and Training in Anthropogeny):*
- Մետոպիկ կարանը փակվում է 2 տ-ում, մյուս կարանները՝ կյանքի 2-րդ տասնամյակում, երբ գլխուղեղի աճը դանդաղում է:

- *Գաղտունների փակման ուշացում դիտվում է գանգի ոսկրացման տարբեր խանգարումների, օր. ռախիտի և կմախքային դիսպլազիաների դեպքում:*
- *Գանգի մեկ կամ մեկից ավելի կարանների վաղաժամ սերտաճումը (կյանքի առաջին 18-20 ամիսների ընթացքում) կոչվում է **կրանիոսինոստոզ**.*
  *- սագիտալ կարանի վաղաժամ սերտաճումն առաջացնում է երկար նեղ գանգ (**սկաֆոցեֆալիա**),*
  *- պսակաձև կարանի երկկողմանի վաղաժամ սերտաճումից առաջանում է լայն գանգ (**բրախիցեֆալիա**), միակողմանի սերտաճումից՝ թեք գանգ (**պլագիոցեֆալիա**); վերջինս պետք է տարբերակել դիրքային բրախիցեֆալիայից և պլագիոցեֆալիայից,*
  *- մետոպիկ կարանի վաղաժամ սերտաճումից առաջանում է եռանկյունաձև գանգ (**տրիգոնոցեֆալիա**):*

Բոլոր կարանների վաղաժամ սերտաճումը սահմանափակում է գլխուղեղի աճը և զարգացումը. պահանջվում է վիրահատական միջամտություն ուղեղի վնասումը կանխելու նպատակով:

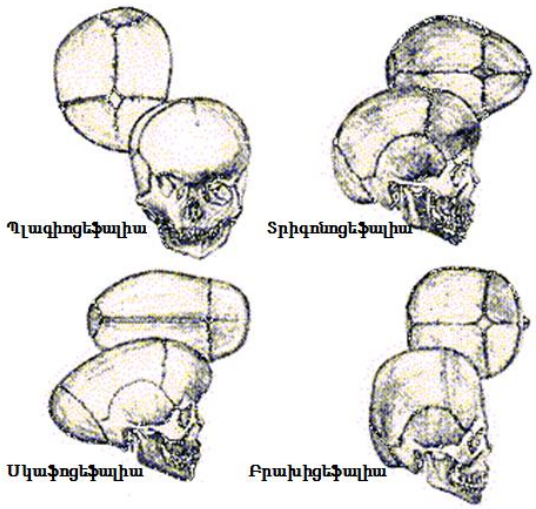

- *Նորածնի **հարքթային ծոցերը** խիստ փոքր են կամ բացակայում են, բայց չափերով մեծանում են դիմային գանգի աճի երկու շրջանների ընթացքում. ատամների ծկթման ժամանակ և սեռական հասունացման սկզբում:*
- *Ծնվելիս առկա են մաղոսկրային և վերծնոտային (հայմորյան) ծոցերը, բայց միայն մաղոսկրային ծոցերն են պնևմատիզացված (օդակիր): Վերծնոտային ծոցերը մինչև 4 տարեկանը պնևմատիզացված չեն:*
- *Վաղ հասակում ճակատային ծոցը բացակայում է. այն զարգանում է 7-8 տ-ում, իր լրիվ չափերը ձեռք է բերում սեռական հասունացումից հետո: Մարդկանց 5%-ի ճակատային ծոցերը բացակայում են:*

Հետևյալ նկարում նորածին է մաղոսկրային սինուսիտով, որը բարդացել է հարակնային ցելյուլիտով (Cruz et al. Ophthalmology 2001, 12(108) 2316–2320):

ԱՏԱՄՆԱՇԱՐ

Հանդիսանում է ֆիզիկական աճի և կմախքի հասունության ցուցանիշներից մեկը: Կաթնատամների ծկթումը սովորաբար սիմետրիկ է: Առաջին կաթնատամները կենտրոնական կտրիչներն են, որոնք ծկթում են 5-7 ամսականում, ապա ծկթում են կողմնային կտրիչները՝ 7-10 ամսականում, առաջին մեծ սեղանատամները՝ 10–16 ամսականում, երկրորդ մեծ սեղանատամները՝ 20-24 ամսականում: Ժանիքները ծկթում են 16-20 ամսականում:

Ատամների ծկթումը կարող է սկսվել ավելի վաղ՝ 3 ամսականից:

2-3 տարեկանում ավարտվում է բոլոր 20 կաթնատամների ծկթումը:

Կաթնատամների ծկթման ժամանակ դիտվում է թքահոսություն, որոշ երեխաներ ուենում են լնդերի ցավ և այտուց, սակայն ջերմության բարձրացում, դիարեա կամ մաշկացան բնորոշ չէ *(A Pediatric Guide to Children's Oral Health. AAP; 2009)*:

Ատամնափոխությունը սկսվում է մոտ 6 տարեկան հասակից: Տարեկան փոխարինվում է մոտ 4 ատամ: Ստործնոտային, ապա վերծնոտային կենտրոնական կտրիչների փոխարինումը տեղի է ունենում առաջին մեծ սեղանատամների ծկթման հետ միաժամանակ կամ նրանից անմիջապես հետո 6–7 տ. հասակում: Դրանից հետո ծկթում են կողմնային կտրիչները 7-8 տ. հասակում: Մշտական ժանիքները ծկթում են 9-11 տ. հասակում, որից հետո ծկթում են առաջին, ապա երկրորդ փոքր սեղանատամները: Երկրորդ մեծ սեղանատամները ծկթում են մոտ 12 տ-ում, բայց 3-րդ մեծ սեղանատամները (իմաստության ատամներ) սովորաբար չեն ծկթում մինչև 17-21 տարեկանը:

Նշեք կաթնատամների ծկթման հերթականությունը

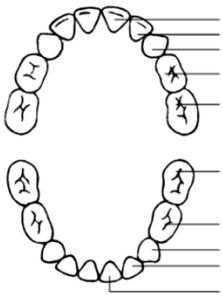

Նշեք մշտական ատամների ծկթման հերթականությունը

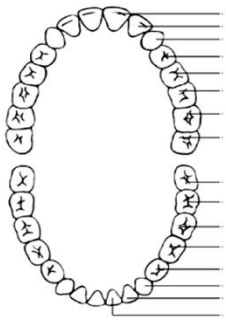

2. ՈՂՆԱՇԱՐ

Ծնվելիս ողնաշարն ունի միայն մեկ առաջային կորություն (տոտալ կիֆոզ): Պարանոցային և գոտկային կորություններն առաջանում են կապված գլուխը պահելու, կանգնելու և քայլելու հետ: Բոլոր կորությունները լիովին ձևավորվում են մինչև 10 տ. հասակը: Սակայն, ծեր տարիքում այդ կորությունները կարող են հարաճուն անհետանալ:

Տարբեր պատճառներ կարող են ողնաշարի կորությունները դարձնել խիստ արտահայտված (հիպերկիֆոզ, հիպերլորդոզ) կամ առաջացնել կողմնային ծռում՝ սկոլիոզ:

Ոչ հասուն ողնաշարի զգալի մասը գտնվում է աճառային փուլում: Ողների մարմինները դեռ միաձուլված չեն ողնաղեղերին: Ողնաշարի միացումները թերզարգացած են, կապանները՝ էլաստիկ: Ողի մասերի սերտաճումն ավարտվում է մինչև 6 տարեկանը: Այս ամենը փոքրացնում է երեխայի ողնաշարի կայունությունը:

Ողի մարմնի վերին և ստորին թիթեղների շրջեզրերին կան ապոֆիզային օղեր, որոնք սկզբում աճառային են (1), հետո ոսկրանում են (2) և միաձուլվում ողի մարմնին (3):

1 2 3

Հետևյալ նկարում ցույց է տրված 1 և 6 տարեկան երեխայի ողների կառուցվածքի տարբերությունները 1)պարանոցային, 2)կրծքային և 3)գոտկային հատվածներում (Human Osteology, T. White, 2000):

1 տ. 6 տ.

ՀԱՐՑ: *Վաղ հասակի երեխային մեքենա նստեցնելիս խորհուրդ է տրվում երեխային ամրացնել ոչ թե դեմքով դեպի առաջ, այլ դեմքով դեպի հետ: Ինչու՞:*

3. ԿՐԾՔԱՎԱՆԴԱԿ

- *Մինչև 2 տարեկանը կրծքավանդակը տակառաձև է, կարճ ու լայն, հետագայում այն երկարում է, իսկ առաջահետին չափը լայնական չափի համեմատ՝ փոքրանում:*
- *Նորածնի կողերը փափուկ են և ճկուն, դրված են հորիզոնական (առավելագույն ներշնչման դիրքում): Երբ երեխան սկսում է քայլել, կրծոսկրն իջնում է և առջևի կողերն ընդունում են թեք դրություն:*

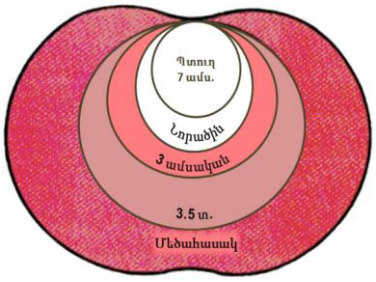

4. ՎԵՐՋՈՒՅԹՆԵՐ

Երեխայի զարգացման ընթացքում կարող են դիտվել վերջույթների տարբեր դիրքեր կամ կեցվածքներ, որոնք մեծ անհանգստություն են պատճառում ծնողներին: Այս անցումային կեցվածքները կարող են պայմանավորված լինել՝

- ***ներարգանդային դիրքով, օր. նորածինների talipes calcaneovalgus –ը և դիրքային talipes equinovarus-ը,***
- ***զարգացման տարբերակներով, այսինքն առկա չեն ծնվելիս, բայց կարող են ի հայտ գալ աճման ընթացքում և հետո անհետանալ ինքնաբերաբար: Դրանց են պատկանում հարթաթաթությունը, վարուսային և վալգուսային ձևախախտումները, ներսադարձ քայլվածքը (in-toeing), դրսադարձ քայլվածքը (out-toeing):***

Վերջույթների զարգացման բնականոն տարբերակներ	
	Talipes calcaneovalgus *– ոտնաթաթի թիկնային գերծալում, շտկվում է ինքնուրույն 2-3 ամսից:*
	Դիրքային talipes equinovarus *– ոտնաթաթի ներբանային ծալում դեպի ներս, պետք է տարբերակել իսկական talipes equinovarus-ից (ծուռթաթություն):*
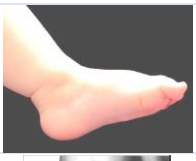	***Ճկուն հարթաթաթություն*** *– բոլոր երեխաները ծնվում են հարթ ներբաններով՝ պայմանավորված կապանների և հոդերի թուլությամբ: Մինչև 6 տարեկանը երեխաների մեծամասնության շրջանում զարգանում է ներբանային կամարը:*
	Ֆիզիոլոգիական genu varum *– ստորին վերջույթի համաչափ անցավ կորացումն է՝ պայմանավորված տիբիալ տորսիայով, առավելագույնս արտահայտված է նորածնային շրջանում, անցնում է 2-3 տարեկանում:* *Սովորաբար զուգորդվում է ներսադարձ քայլվածքի հետ:*
	Ֆիզիոլոգիական genu valgum *– դիտվում է 2տ-ից, առավել արտահայտված է 4 տ-ում, սովորաբար անհետանում է 7-9 տարեկանում (ոմանց մոտ պահպանվում է նաև մեծ հասակում):*
	Ներսադարձ քայլվածք (in-toeing) *– քայլելիս կամ վազելիս վերջույթը պտտվում է դեպի ներս. դա կարող է տեղի ունենալ 3 մակարդակով՝ ոտնաթաթի, սրունքի կամ ազդրի: Մեծ մասամբ այն ինքնուրույն շտկվում է մինչև 8 տ. հասակը, իսկ մնացած դեպքերում պահանջվում է օրթոպեդիկ միջամտություն:*
	***Դրսադարձ քայլվածք (out-toeing)*** *– ազդրը պտտված է դեպի դուրս; հանդիպում է հազվադեպ, սովորաբար միակողմանի է (հաճախ՝ ձախ ոտքում): Այն ինքնուրույն շտկվում է մինչև 2 տ. հասակը:*
	Ոտքի մատների վրա հենված քայլվածք (toewalking) *– ամենից հաճախ լինում է* ***սովորույթային*** *(մինչև 3տ. հասակը):*

➢ *ՀԵՆԱՇԱՐԺԻՉ ԱՊԱՐԱՏԻ ԿԵՆՍԱՄԵԽԱՆԻԿԱԿԱՆ ԱՌԱՆՁՆԱՀԱՏԿՈՒԹՅՈՒՆՆԵՐԸ*

Հենաշարժիչ ապարատը կազմավորվում է միանգամայն տարբեր հյուսվածքներով, որոնց մեխանիկական հատկությունները փոփոխվում են աճման ընթացքում.

- *մինչև 10 տ. երեխաների շրջանում խոցելի կառուցվածք է հանդիսանում ոսկրահյուսվածքը (նրանց կապանները և ջլերը համեմատաբար ավելի ամուր են, քան ոսկրերը),*
- *դեռահասների շրջանում խոցելի են աճման թիթեղները (հատկապես մետաֆիզին միանալու տեղում),*
- *երիտասարդ մեծահասակների հենաշարժիչ ապարատի ամենաթույլ կետը հանդիսանում են կապանները և ջլերը,*
- *ծեր տարիքում ոսկրը դարձյալ դառնում է ամենախոցելի կառուցվածքը (օստեոպորոզի հետևանքով):*

Ի համեմատ հասուն ոսկրի՝ մանկական ոսկրն օժտված է ավելի փոքր առաձգականությամբ, բայց մեծ պլաստիկությամբ: Կլինիկական պրակտիկայում դա արտահայտվում է այսպես կոչված դալար ճյուղի տիպի կոտրվածքներով կամ տորուսային կոտրվածքներով (լատ. torus- արտացցում): Դրան է նպաստում նաև վերնոսկրի հաստ ֆիբրոզ կառուցվածքը: *Աճող և հասուն ոսկրերի վրա համագոր ուժի ազդեցության դեպքում աճող ոսկրն ունի կոտրվելու ավելի մեծ հավանականություն:*	**Դալար ճյուղի տիպի կոտրվածք** (մի ոսկրակեղևը կոտրվում է, մյուսը՝ ծռվում) 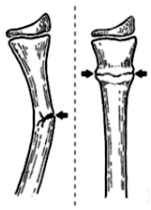 **Տորուսային կոտրվածք** (երկար ոսկրի կոմպրեսիոն կոտրվածք՝ ոսկրակեղևի փոքր-ինչ արտացցմամբ)
Աճման թիթեղի ամրությունը նվազում է սեռական հասունացման շրջանում: Դա նպաստում է մի շարք տիպիկ խանգարումների և գերծանրաբեռնման համախտանիշների զարգացմանը: *Ի պատասխան վնասվածքի՝ աճառային թիթեղը տարանջատում է էպիֆիզը մետաֆիզից (օր. ազդրի ֆիզիոլիզ): Էպիֆիզի տարանջատումը կարող է տեղի ունենալ ոչ միայն վնասվածքի, այլև աճի պուբերտատային թռիչքի ընթացքում խրոնիկ մեխանիկական ծանրաբեռնման հետևանքով:*	• **Ազդրի ֆիզիոլիզ (Slipped capital femoral epiphysis)** - *գերազանցապես նկատվում է գեր և բարձրահասակ դեռահասների շրջանում, 20% դեպքերում երկկողմանի է, հաճախ զուգորդվում է էնդոկրին խանգարումների՝ հիպոթիրեոզի, հիպոգոնադիզմի հետ:*
Երեխայի ողնաշարն ի համեմատ մեծահասակի՝ գերշարժուն է (հիպերմոբիլ) և ավելի անկայուն, որը պայմանավորված է կապանների և հարողնաշարային մկանների թուլությամբ, միջողնային հոդերի և փուշ ելունների թերզարգացմամբ, ողների մարմինների ֆիզիոլոգիական առաջային սեպավորմամբ, ապոֆիզային օղերի առկայությամբ, ինչպես նաև մեծ գլուխ-իրան հարաբերությամբ (երեխայի գլուխը կազմում է նրա մարմնի կշռի շուրջ 25%-ը, իսկ մեծահասակինը՝ 6%):	• **Շոյերմանի (Scheuermann) հիվանդություն (Շոյերմանի կիֆոզ, ողնաշարի յուվենիլ օստեոխոնդրոզ)** - *գերազանցապես հանդիպում է բարձրահասակ դեռահաս տղաների շրջանում, պայմանավորված է ողների վերին և ստորին թիթեղների թուլացմամբ. արդյունքում առաջանում են սեպաձև ողներ և միջողնային սկավառակների պարունակությունը ներդրվում է ողնի մարմնի մեջ (Շմորլի հանգույցներ): Ախտաբանական պրոցեսը դրսևորվում է կրծքային, կրծքագոտկային և գոտկային մակարդակներով:*
	• *Մինչև 8 տ. հասակում պարանոցի վնասվածքները սովորաբար տեղակայված են լինում վերին հատվածներում՝ ծոծրակից մինչև C3: Երեխայի պարանոցի հենման կետը գտնվում է C2-3 մակարդակին, մինչդեռ մեծահասակներինը՝ C5-6 մակարդակին:* 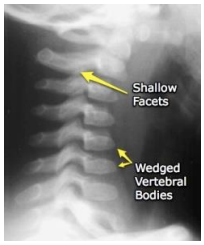
	• *Դեռահասների գոտկասրբանային ողների ցածր ամրությամբ է պայմանավորված* **սպոնդիլոլիզը** *(ողնաղեղի pars interarticularis-ի դեֆեկտ, հիմնականում L5 մակարդակին), որի հետևանքով կարող է զարգանալ* **սպոնդիլոլիսթեզ** *(ողի մարմնի տեղախախտում հարևան ողի նկատմամբ): Հիմնականում հանդիպում են մարմնամարզիկների, թեթև աթլետների, նիզակ նետողների, բալետ պարողների շրջանում:* 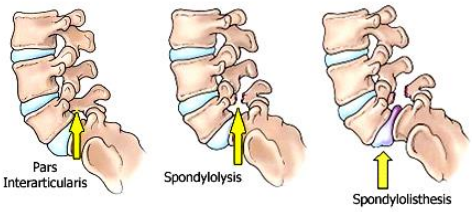

Որոշել կոտրվածքի տեսակը հետևյալ ռենտգենոգրամների վրա

ՄԿԱՆԱՅԻՆ ՀԱՄԱԿԱՐԳ

Կմախքային մկանների զարգացումն արտացոլում է նյարդային համակարգի հասունությունը: Այն ընթանում է ցեֆալոկաուդալ և պրոքսիմալից դեպի դիստալ ուղղություններով: Երեխայի աճման հետ տեղի է ունենում՝
- մկանաթելերի հաստացում, կծկողական սպիտակուցների պարունակության մեծացում,
- ֆետալ միոգինի փոխարինում հասուն միոգինով, որն ունի ավելի բարձր ԱԵՖազային ակտիվություն,
- պոլինեյրոնային նյարդավորման փոխարինում մոնոնեյրոնայինով, ացետիլխոլինի նկատմամբ զգայնության մակերեսի նվազում և նյարդամկանային սինապսի վերջնական ձևավորում՝ ացետիլխոլինային ընկալիչների հետսինապսային տեղակայմամբ:
Այս ամենն ապահովում է նուրբ կոորդինացված շարժումների զարգացումը, որն իր գագաթնակետին է հասնում միջին դեռահասության ընթացքում:

Երեխաներն ավելի դիմակայուն են հոգնածության նկատմամբ և ավելի արագ են վերականգնում ուժերը, քան մեծահասակները: Դա բացատրվում է երեխաների մկանների հետևյալ առանձնահատկություններով.
- մկանների ավելի փոքր զանգված,
- մետաբոլիզմի ավելի արտահայտված օքսիդատիվ, քան գլիկոլիտիկ ուղի,
- արագ գլիկոլիտիկ տիպի մկանաթելերի ակտիվացման ցածր ունակություն,
- ֆոսֆոկրեատինի արագ ռեսինթեզ,
- առատ արյունամատակարարում և վերջնանյութերի արագ էլիմինացիա….

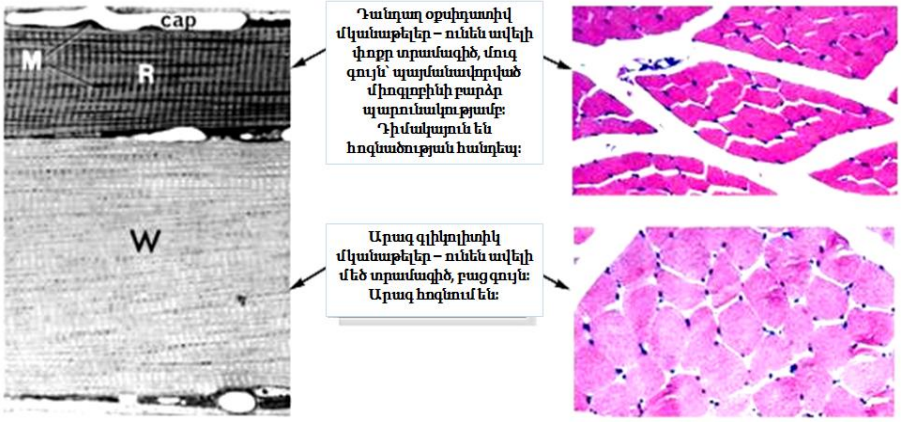

Նորածինների մկանային տոնուսը չի թուլանում ոչ միայն արթուն, այլև քնած ժամանակ: Նրանց մշտական ակտիվությունը ապահովում է ջերմագոյացում (այսպես կոչված կծկողական թերմոգենեզ), ինչպես նաև խթանում է մկանահյուսվածքի զարգացումը:

✓ ***Տարբեր մկանախմբերի զարգացումն ընթանում է ոչ համաչափ՝ կախված իրենց ֆունկցիոնալ ակտիվությունից:***

Դեմքի մկաններ	*Նորածնի դիմախաղի և ծամիչ մկանները թույլ են զարգացած: Դրանք նկատելիորեն զարգանում են ատամների ծկթումից հետո:*
Ստոծանի	*Ստոծանու գմբեթն ավելի ուռուցիկ է, ջլային կենտրոնը գրավում է համեմատաբար ավելի փոքր մակերես: Թոքերի զարգացման հետ ստոծանու ուռուցիկությունը փոքրանում է: Մինչև 5 տ. երեխաների մոտ ստոծանին ունի բարձր դիրք, որը պայմանավորված է կողերի հորիզոնական ընթացքով:*
Որովայնի մկաններ և ապոնևրոզ	*Նորածնային շրջանում թույլ են զարգացած, որով պայմանավորված է որովայնի առաջային պատի ուռուցիկ տեսքը: Այն պահպանվում է մինչև 3-5 տարեկանը:* *Նորածնի պորտային օղը դեռ ձևավորված չէ, հատկապես վերին մասում, որի հետևանքով հնարավոր է պորտային ճողվածքների առաջացում:*
Իրանի և վերջույթների մկաններ	*Երեխայի կյանքի առաջին տարիներին արագ աճում են վերջույթների մկանները: Առաջին հերթին զարգանում են ուսագոտու, բազկի, նախաբազկի խոշոր մկանները, ավելի ուշ՝ ձեռքի մկանները:* *Մեջքի և հետույքի մկանների ինտենսիվ զարգացումը կապված է ուղղաձիգ քայլվածքի հետ:*

ԿՄԱԽՔԱՄԿԱՆԱՅԻՆ ԱՊԱՐԱՏԻ ԿԼԻՆԻԿԱԿԱՆ ԳՆԱՀԱՏՈՒՄԸ

Զննում

- Դիսկոմֆորտի նշաններ
- Դիսմորֆիկ նշաններ, մաշկային անոմալիաներ
- Վերջույթների դասավորությունը, երկարությունը, համաչափությունը, մկանային զանգվածը
- Ոսկրային դեֆորմացիաներ, փափուկ հյուսվածքների, հոդերի այտուց

Շոշափում

- Յուրաքանչյուր հոդը, երկար ոսկրերը և հարակից փափուկ հյուսվածքները
- Ստուգել ցավոտությունը, ջերմությունը
- Որոշել այտուցվածության սահմանները
- Ստուգել հոդային գեղումների առկայությունը

Շարժում

- Յուրաքանչյուր հոդի համար հիվանդին խնդրել ինքնուրույն շարժի հոդը (ակտիվ շարժումներ).
  Հետևել շարժումների համաչափությանը և ծավալին, դիսկոմֆորտի առկայությանը
- Պասիվ կերպով շարժել հոդը և որոշել շարժունակության սահմանափակումների ծավալը
- Ստուգել ոչ միայն ծալումը և տարածումը, այլև կողմնային և պտտական շարժումները

Ֆունկցիայի ստուգում

- Ստորին վերջույթի համար ստուգել քայլվածքը
- Ձեռքերի համար ստուգել առարկայի բռնելը

➢ ***ԳԱՆԳԱԴԻՄԱՅԻՆ ԿՄԱԽՔԻ ԳՆԱՀԱՏՈՒՄ***

1. Գլխի ձևը

– հետազոտվում է դիտելով երեխայի գլուխը վերևից: Նորմայում այն կլորավուն է և համաչափ:

Բնութագրեք գլխի կոնֆիգուրացիաները հետևյալ նկարներում.

- ***Տրիգոնոցեֆալիա __***
- ***Բրախիցեֆալիա __***
- ***Սկաֆոցեֆալիա __***
- ***Նորմալ կոնֆիգուրացիա __***
- ***Պլագիոցեֆալիա __***
- ***Համակցված պլագիոցեֆալիա և բրախիցեֆալիա __***

1	*2*	*3*	*4*	*5*	*6*
				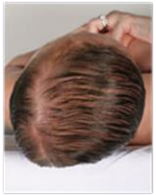	

2. Կրանիոտաբես

- հայտնաբերվում է գանգոսկրերի շոշափմամբ, իրենից ներկայացնում է գանգի ոսկրերի փափուկ զոնա (սովորաբար գագաթային և ծոծրակային շրջանում), որը սեղմելիս թողնում է ping-pong գնդակի տպավորություն: Դիտվում է գանգի արագ աճի շրջանում ոսկրացման խանգարման հետևանքով, օր. ռախիտի, osteogenesis imperfecta–ի, հիդրոցեֆալիայի, բնածին սիֆիլիսի դեպքում: «Նորմայում» այն դիտվում է անհաս նորածինների շրջանում:

3. Գլխի շրջագիծը (ԳՇ)

- հանդիսանում է գլխուղեղի զարգացման կարևոր ցուցիչ, որը պետք է մշտադիտարկել ժամանակի ընթացքում, հատկապես գաղտունի վաղաժամ փակվելու դեպքում: Առողջ հասուն նորածնի միջին ԳՇ = 35 սմ(32-38սմ):

Միկրոցեֆալիա (ԳՇ ցածր է 3-րդ պերցենտիլից)	Մակրոցեֆալիա (ԳՇ բարձր է 97-րդ պերցենտիլից)
Ամենից հաճախ պայմանավորված է քրոմոսոմային անոմալիաներով, բնածին ինֆեկցիաներով, ֆետալ ալկոհոլային համախտանիշով, հիպոքսիկ իշեմիկ էնցեֆալոպաթիայով: Կարող է հանդիպել նաև նորմալ գենետիկական տարբերակ (օր. պիգմեյները, թզուկները):	*Կարող է պայմանավորված լինել հիդրոցեֆալիայով, ներգանգային զոյացությամբ (օր. կիստա, արտերիովենոզ մալֆորմացիաներ), կմախքային դիսպլազիաներով, մեգալէնցեֆալիայով և այլն: Բայց ավելի հաճախ հանդիպում է նորմալ ընտանեկան մակրոցեֆալիա:*

4. Մեծ և փոքր գաղտուները, կարանները

- *Գաղտուները պետք է շոշափել երեխայի հանգիստ վիճակում, ուղիղ/նստած դիրքում: Երկու գաղտուններն էլ նորմայում փափուկ են և հարթ:*
- *Կարող է հայտնաբերվել բնականոն թեթև պուլսացիա:*
- *3-րդ հավելյալ գաղտունը մեծ և փոքր գաղտուների միջև սովորաբար զուգորդված է հիպոթիրեոզի և Դաունի համախտանիշի հետ:*
- *Շոշափումը թույլ է տալիս գնահատել՝*
  1. *գանգի ոսկրերի աճը. օր. մեծ գաղտունի փոքր չափսը կամ վաղ փակումը սկսած 3 ամսականից կարող է կապված լինել կրանիոսինոստոզի և գլխուղեղի անոմալ զարգացման հետ, բայց հանդիպում է և առողջ երեխաների 1%-ի շրջանում,*
  2. *օրգանիզմի հիդրացիոն վիճակը (օր. ջրազրկման դեպքում գաղտունը ներընկած է),*
  3. *ներգանգային ճնշման վիճակը (ներգանգային հիպերտենզիայի դեպքում գաղտունն արտափքվում է, կարանները՝ հեռանում):*

- ***Գաղտունի մեծության որոշումը***
  (Popich GA, Smith DW, 1972)

- հաշվում են առաջահետին և լայնակի չափերի միջինը.

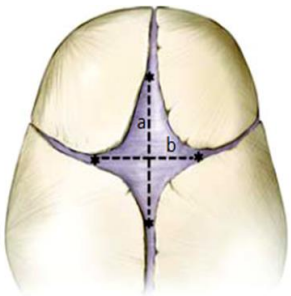

Առաջահետին (a) և լայնակի (b) չափեր

$\frac{a+b}{2}$ = **Մեծ գաղտունի մեծություն**

- *Կյանքի առաջին օրը նորածնի մեծ գաղտունի միջին մեծությունն է 2.1 սմ (0.6–3.6 սմ): Սեամորթ երեխաների գաղտունն ավելի մեծ է (1.4-4.7 սմ): Կյանքի առաջին ամիսներին մեծ գաղտունը կարող է չափերով մեծանալ: Գաղտունի սկզբնական չափով չի կարելի կանխատեսել նրա փակման ժամկետը:*

- *Հետին (փոքր) գաղտունն ունի 1 սմ-ից փոքր մեծություն:*

- *Նորմալ գանգային կարանները շոշափելիս ունեն փափուկ եզրեր: Դրանք կարող են մասամբ իրար ծածկել (overlap) կյանքի առաջին 6 ամիսներին: Դա համարվում է նորմալ, եթե գլխի շրջագիծը նորմայի սահմաններում է:*
- *Կրանիոսինոստոզի դեպքում կարանային գծի երկայնքով շոշափվում է պինդ կատար:*

5. Դիմածնոտային ապարատ

<u>Ատամնաշարը</u>

- *Կաթնատամների էմալն ավելի բարակ է և ունեն ավելի սպիտակ, գրեթե կապտավուն տեսք, քան մշտական ատամները:*

- *Մշտական ատամները ծկթելիս ունեն ալիքավոր եզրեր (թմբիկներ), որոնք հարթվում են ի հաշիվ բնականոն մաշվածության:*

- *Ատամների ծկթման ուշացման դեպքում երեխային պետք է գնահատել ինչպես տեղային ատամնաբուժական խնդիրների, այնպես էլ համակարգային և ժառանգական հիվանդությունների առնչությամբ (օր. ռախիտ, հիպոթիրեոզ, հիպոպարաթիրեոզ, օստեոպետրոզ, անավարտ օստեոգենեզ, կմախքային դիսպլազիաներ, Դաունի հիվանդություն և այլն):*

Նորմալ առողջ կաթնատամներ

- *Հազվադեպ հանդիպում է ատամների վաղաժամ ծկթում.*
  - բնածին կամ նատալ ատամներ (առկա են ծնվելիս),
  - նեոնատալ ատամներ (ծկթում են կյանքի առաջին ամսում):
  Վաղաժամ ծկթող կաթնատամները հիմնականում նորմալ ատամնաշարի ստործնոտային կտրիչներն են և մեծ մասամբ կապված չեն որևէ հիվանդության հետ: 1-10% դեպքերում նատալ կամ նեոնատալ ատամները հավելյալ կաթնատամներ են, որոնք պետք է հեռացվեն. դրանք նորմալ ատամնաշարի կաթնատամներից տարբերակելու համար կիրառում են ռենտգենաբանական հետազոտություն:

Նատալ ատամներ

Ծնոտները, կծվածքը

Վերին և ստորին ծնոտները պետք է միմյանց լավ համապատասխանեն և երկու կողմից բացվեն հավասար անկյամբ:
Ստորին ծնոտի թերզարգացումը (միկրոգնաթիա) դիտվում է հետևյալ դեպքերում.
- որոշ ժառանգական համախտանիշներ (օր. Pier-Robin-ի համախտանիշ),
- յուվենիլ իդիոպաթիկ արթրիտ, երբ ախտահարվում են քունքաստործնոտային հոդերը,
- նյարդամկանային խնդիրներ, որոնք հանգեցնում են ծնոտի թերշարժունությանը:

Դեմքի անոմալ զարգացում դիտվում է նաև քթով շնչառության քրոնիկ խանգարման դեպքում (օր. ադենոիդ գերաճի, պերսիստվող ալերգիկ ռինիտի դեպքում):

6 տ. աղջիկ *Նույն հիվանդը 9 տ-ում*

Քիմքը

Քիմքի ճեղքվածքը (գայլի երախ) կարող է հայտնաբերվել զննելիս: Շոշափում կարող է պահանջվել ենթալորձային ճեղքվածքը հայտնաբերելու համար:

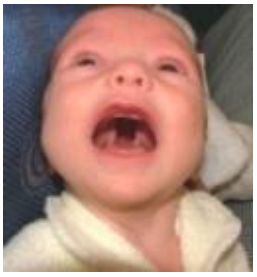

Համեմատեք երեխաների և մեծահասակների հարքթային ծոցերը

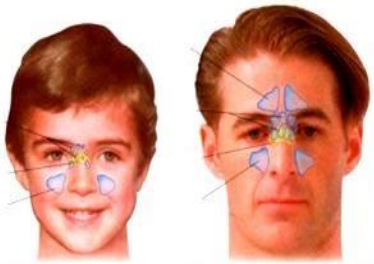

➢ ՊԱՐԱՆՈՑԻ ԵՎ ՈՒՍՄԱԳՈՏՈՒ ԿՄԱԽՔԱՄԿԱՆԱՅԻՆ ԱՆՈՄԱԼԻԱՆԵՐ

Ծուռվզություն (torticolis)	*Պարանոցային ողնաշարի ռոտացիոն ձևախախտում.* *- բնածին (օր. պարանոցային ողների անոմալիաների, Sterno-cleido-mastoid մկանի բացակայության դեպքում),* *- ակնային անոմալիաների դեպքում (օր. բնածին պարալիտիկ շլություն),* *- ձեռքբերովի (օր. տրավմայի, ինֆեկցիայի, ուռուցքի հետևանքով):*	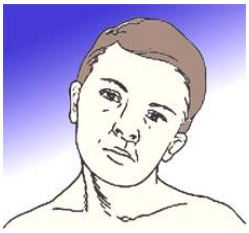	*Բնածին մկանային ծուռվզություն (Sterno-cleido-mastoid մկանի թերզարգացում)*
Կլեիդոկրանիալ դիսպլազիա	*Աուտոսոմային դոմինանտ հիվանդություն է, բնորոշվում է երկու անրակների բացակայությամբ կամ հիպոպլազիայով: Միաժամանակ ուղեկցվում է այլ կմախքային անոմալիաներով. մակրոցեֆալիա, հիպերթելորիզմ, գաղտունների և կարանների փակման ուշացում, ատամների ծկման ուշացում, մատների դիստալ ֆալանգների հիպոպլազիա:*		

➢ ԿՐԾՔԱՎԱՆԴԱԿԻ ԿՄԱԽՔԱՄԿԱՆԱՅԻՆ ԱՆՈՄԱԼԻԱՆԵՐ

Կրծքավանդակի բնածին ձևախախտումներ	Poland-ի համախտանիշ
1. Ջազարաձև կուրծք (pectus excavatum) ***- կրծոսկրի և հարակից կողերի ներանկում*** **2. Սեպաձև կուրծք (pectus carinatum)** ***- կողաճառների գերաճ և կրծոսկրի արտացցում*** *Սրանք ոչ միշտ են առկա ծնվելիս, այլ հաճախ զարգանում են աստիճանաբար, կյանքի առաջին 5 տարվա ընթացքում, առավել արտահայտվում են աճման թռիչքների շրջանում: Կարող են նպաստել Շոյերմանի կիֆոզի ձևավորմանը դեռահասների շրջանում (նրանք ամաչելով իրենց կրծքի ձևից՝ ենթագիտակցորեն ուսերն առաջ են պահում):*	*- մի կողմի կրծքամկանների բացակայություն կամ թերզարգացում, կարող է ուղեկցվել նույն կողմի սինդակտիլիայով, սիմբրախիդակտիլիայով…*

➢ *ՈՂՆԱՇԱՐԻ ՏԱՐԱԾՎԱԾ ԱՆՈՄԱԼԻԱՆԵՐ*

Սկոլիոզ (ողնաշարի կողմնային ծռում >10⁰)

Տարբերում են՝
- ***ոչ կառուցվածքային (ֆունկցիոնալ) սկոլիոզ*** *(օր. մկանային սպազմի, 2 ոտքերի անհավասար երկարության դեպքում),*
- ***կառուցվածքային սկոլիոզ*** *– ի տարբերություն նախորդի՝ սա ֆիքսված ծռում է և բնորոշվում է ողնաշարային առանցքի ռոտացիայով: Մեծ մասամբ պատճառն անհայտ է (իդիոպաթիկ սկոլիոզ):*

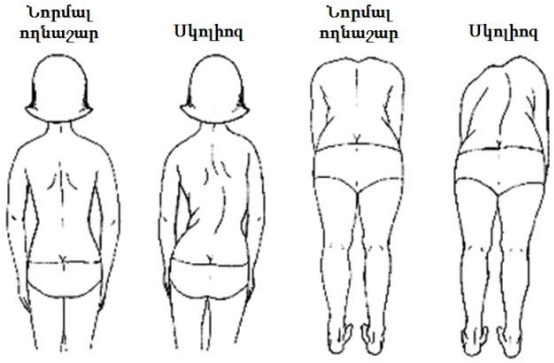

Կրծքային կիֆոզ / հիպերկիֆոզ (հուն. *Kyphos* - կուզ)

Տարբերում են՝
- ***դիրքային (պոստուրալ) կիֆոզ****, որը պայմանավորված է վատ կեցվածքով,*
- ***կառուցվածքային կիֆոզ,*** *օր. բնածին կիֆոզը, Շոյերմանի կիֆոզը, Gibbus դեֆորմացիան տուբերկուլոզային սպոնդիլիտի դեպքում, ռախիտիկ կուզը ողների փափկացման և մկանային հիպոտոնիայի հետևանքով:*

Բնածին կիֆոզ - *ողնաշարի զարգացման խանգարման հետևանք*

Գոտկային լորդոզ / հիպերլորդոզ

Սա ևս լինում է դիրքային և կառուցվածքային: Լորդոտիկ կեցվածքը տարածված է 8-10 տ. աղջիկների շրջանում, հաճախ զուգորդված է կապանների թուլության և/կամ գիրության հետ, լիովին անհետանում է ողնաշարի առաջծալման դեպքում: Պետք է տարբերակել մկանային դիստրոֆիաների ժամանակ դիտվող լորդոտիկ կեցվածքից:

Սպինալ դիզռաֆիզմ / spina bifida

Ողնաշարի և ողնուղեղի զարգացման անոմալիաների խումբ է, որի դեպքում ողնաղեղը չի փակվում, կարծրենին պարկաձև արտափքվում է կամ պարզապես մնում է բաց: Տարբերում են սպինալ դիզռաֆիզմի ***բաց (aperta)*** *ձևեր, օր. մենինգոցելե, միելոմենինգոցելե, և* ***թաքնված (occulta)*** *ձևեր, որոնք ուղեկցվում են համապատասխան շրջանի (հիմնականում սրբանապոչուկային) մաշկային անոմալիաներով. մազափունջ, գունափոխում, հեմանգիոմաներ, համարտոմաներ, խոր և լայն (>0.5սմ) փոսիկներ, մաշկային հավելվածքներ: Թաքնված ձևերը ևս կարող են ընթանալ նյարդաբանական խանգարումներով (ստորին վերջույթի թորշոմած պարեզ/պարալիզ, նեյրոգեն միզապարկ):*

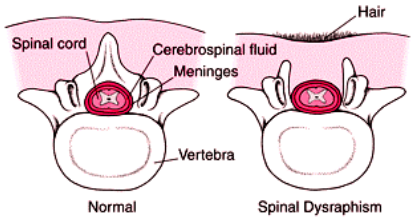

➢ *ՎԵՐՋՈՒՅԹՆԵՐԻ ԱՆՈՄԱԼԻԱՆԵՐ*

Վերջույթների բնածին անոմալիաները (դիսմելիա) կարող են հանդես գալ ոչ միայն մեկուսացված, այլև զուգորդվել այլ կմախքամկանային անոմալիաների և համակարգային հիվանդությունների հետ (տարբեր ժառանգական համախտանիշների կազմում): Այսպես.

*- **ճաճանչոսկրի բացակայությունը** զուգորդվում է սրտային և երիկամային անոմալիաների, թրոմբոցիտոպենիայի կամ Ֆանկոնիի անեմիայի հետ (ապլաստիկ անեմիա, որը չի դրսևորվում ծնվելիս, այլ զարգանում է մոտ 6 տ. հասակում);*

*- **Marfan-ի համախտանիշի** դեպքում (որը պայմանավորված է ֆիբրիլին-1 գենի մուտացիայով) դիտվում են տարբեր կմախքամկանային անոմալիաներ (օր. արախնոդակտիլիա, դոլիխոստենոմելիա, հոդերի գերշարժունություն, սկոլիոզ, ձագարաձև կամ սեպաձև կուրծք, բարձր քիմք, հարթաթաթություն), ակնային խնդիրներ (աստիգմատիզմ, ectopia lentis), սիրտ-անոթային խնդիրներ (օր. միտրալ փականի պրոլապս, աորտայի անևրիզմա), թոքային խնդիրներ (օր. սպոնտան պնևմոթորաքս)…*

Վերջույթների անոմալիաների օրինակներ

Արախնոդակտիլիա (սարդակերպ մատներ)	Սիմբրախիդակտիլիա	Ծուռթաթություն	Պոլիդակտիլիա	Ճաճանչոսկրի բացակայություն

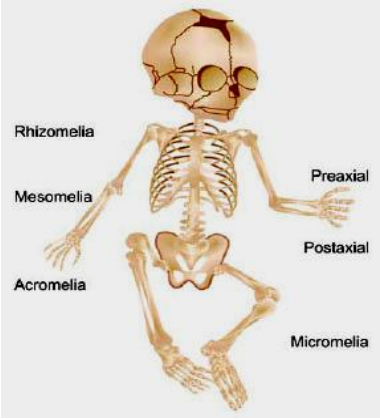

- ***Վերջույթի կարճացումը** կարող է ընդգրկել՝*
  - ամբողջ ծայրանդամը (միկրոմելիա)
  - պրոքսիմալ հատվածը (ռիզոմելիա)
  - միջանկյալ հատվածը (մեզոմելիա)
  - դիստալ հատվածը (ակրոմելիա)

- *Վերջույթի բացակայությունը կոչվում է ամելիա:*
- *Վերջույթների թերզարգացման տարբերակ է **ֆոկոմելիան**, որի դեպքում լավ զարգացած ձեռքերն ու ոտնաթաթերը կամ նախաբազուկներն ու սրունքներն անմիջապես սկսվում են իրանից՝ հիշեցնելով ծովափոկի լաստեր (հուն. phoke – ծովափոկ):*

Ստորին վերջույթի անկյունային ձևախախտումներ

Վարուսային (O-աձև) ձևախախտումներ

- *Ֆիզիոլոգիական genu varum*
- *Ռախիտ/օստեոմալացիա*
- *Իդիոպաթիկ tibia vara (Blount-ի հիվանդություն)*
- *Ախոնդրոպլազիա*
- *Մետաֆիզային խոնդրոդիսպլազիա …*

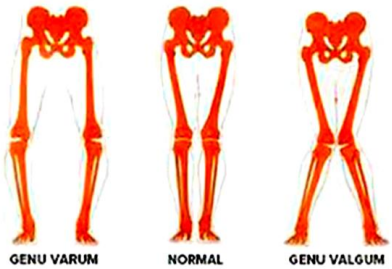

Վալգուսային (X-աձև) ձևախախտումներ

- *Ֆիզիոլոգիական genu valgum*
- *Ռախիտ/օստեոմալացիա*
- *Ծնկային արթրիտներ*
- *Վնասվածքներ*
- *Կոնտրակտուրաներ …*

Հոդերի գերշարժունության ստուգումը

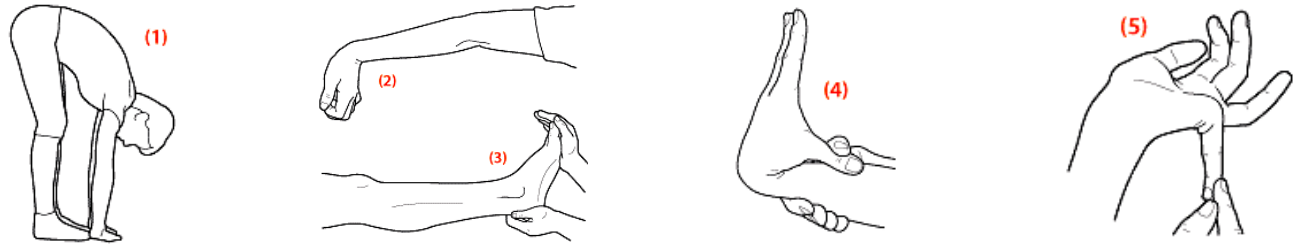

➢ *ԱԶԴՐԻ ՀԵՏԱԶՈՏՈՒԹՅՈՒՆԸ ԱԶԴՐԻ ԴԻՍՊԼԱԶԻԱՅԻ ԵՎ ԲՆԱԾԻՆ ՀՈԴԱԽԱԽՏԻ ՀԱՅՏՆԱԲԵՐՄԱՆ ՆՊԱՏԱԿՈՎ*

Որոշ նորածիններ ծնվելիս ունենում են կոնքազդրային հոդի անկանոն զարգացում, ինչը կարող է կաղության պատճառ դառնալ: Այն մինչև երեխայի քայլելը կարող է նկատելի չլինել և հայտնաբերվել միայն ֆիզիկական հետազոտման հատուկ եղանակներով կամ գործիքային քննության մեթոդներով (մինչև երեխայի 6 ամսականը ուլտրաձայնային հետազոտությամբ, իսկ 4-6 ամսականից սկսած՝ ռենտգենաբանական քննությամբ):

0-3 ամսական երեխաների շրջանում կիրառվող եղանակներ

Ortolani-ի թեստ	*Barlow-ի պրովոկատիվ թեստ*
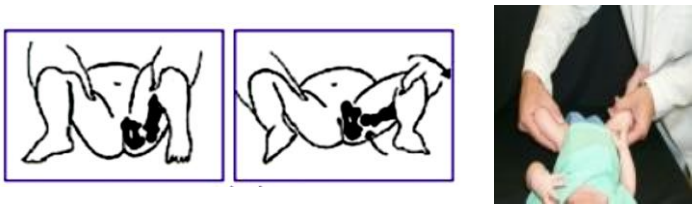	
Երկու ազդրերը պետք է հետազոտել առանձին: Երեխային պառկեցնում են մեջքի վրա, ոտքերը կոնքազդրային և ծնկային հոդերում ծալում են ուղիղ անկյան տակ և ազդրը դանդաղ, առանց ուժ կիրառելու, զատում են դեպի դուրս: Հոդախախտի առկայության դեպքում՝ զատման պահին ազդրի գլխիկը սահում է հոդափոսի մեջ, որի հետևանքով բնորոշ շիկոց է առաջանում:	*Սա կիրառվում է, եթե Օրթոլանիի թեստը բացասական է: Երեխային տալիս են նույն դիրքը, ապա դանդաղ, առանց ուժ կիրառելու ոտքն առբերում են դեպի ներս, թեթևակի անցնում միջին գիծը և հրում դեպի հետ (դեպի սեղանը): Այս դեպքում ազդրի գլխիկը դուրս է սահում հոդափոսից՝ նորից առաջացնելով բնորոշ շիկոց:*

3 ամսականից բարձր երեխաների շրջանում կիրառվող եղանակներ

Ազդրի զատման սահմանափակում	*Galeazzi-ի թեստ*	*Trendelenburg-ի նշան*
		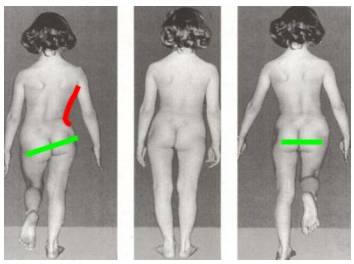 *4 տ. աղջիկ աջ ազդրի բնածին հոդախախտով*
Նորմալ զատումը «գորտի դիրքում» պետք է կազմի միջին գծից առնվազն 60⁰ (նորածինների մեծ մասի շրջանում այն հասնում է 80⁰):	*Ծնկահոդերի տեղադրության տարբերություն, երբ երեխային մեջքի վրա պառկեցրած դիրքում ոտքերը ծալում են և մոտեցնում միմյանց: Այն կարող է հայտնաբերվել դեռ նորածնային շրջանից:*	• *Երբ երեխան սկսում է քայլել, ի հայտ են գալիս՝ - կաղություն, «բադի քայլվածք» (Trendelenburg-ի նշան). առողջ կողմի ոտքը բարձրացնելիս այդ կողմում կոնքը ցած է կախվում - հիպերլորդոզ*

Ուլտրաձայնային հետազոտությունը թույլ է տալիս գնահատել աճառային կառուցվածքները և հանդիսանում է ազդրի դիսպլազիայի ախտորոշման ընտրության մեթոդ մինչև ազդրի վերին էպիֆիզի ոսկրանալը:
Սակայն, նորածնային շրջանում նախապատվությունը տրվում է ֆիզիկական, այլ ոչ ուլտրաձայնային հետազոտությանը (վերջինս տալիս է մեծ թվով կեղծ դրական առնոգրամներ այս շրջանում): Ռենտգենաբանական քննությունն ինֆորմատիվ է այն ժամանակ, երբ ազդրի վերին էպիֆիզը սկսում է ոսկրանալ (սովորաբար 4-6 ամսականում):

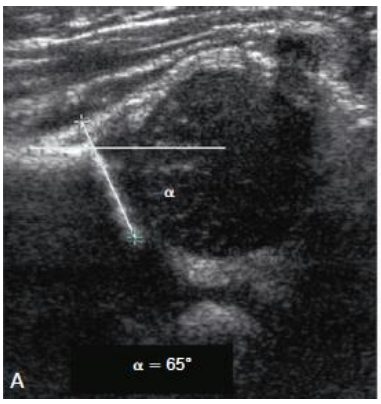

Ազդրի նորմալ ՈՒՀՀ պատկեր

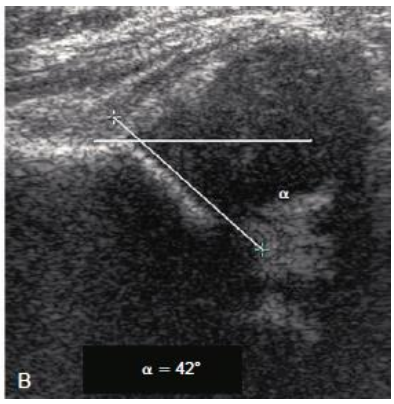

Ազդրի դիսպլազիա

➢ *ՄԿԱՆԱՅԻՆ ՀԱՄԱԿԱՐԳԻ ԳՆԱՀԱՏՈՒՄԸ*

Գնահատվում է մկանային զանգվածը, տոնուսը, ուժը, ակամա շարժումների առկայությունը:

Մկանային զանգվածը *գնահատվում է զննմամբ և չափումներով:*

- ***Մկանային զանգվածի անկումը (ատրոֆիա)*** *զարգանում է մկանային դիստրոֆիաների, նեյրոպաթիաների, պերիֆերիկ պարալիզների, պոլիոմիելիտի, խրոնիկ արթրիտի, ինչպես նաև երկարատև անշարժ ռեժիմի հետևանքով:*
- ***Մկանային զանգվածի ավելացումը (հիպերտրոֆիա)*** *սովորաբար ֆիզիոլոգիական է (օր. բոդիբիլդերներ):*
- ***Մկանային պսևդոհիպերտրոֆիայի*** *դեպքում մկանահյուսվածքը փոխարինվում է ճարպային և շարակցական հյուսվածքով (օր. Duchenne-ի մկանային դիստրոֆիա):*

Այս երեխան ունի աջ ծնկի խրոնիկ արթրիտ, որի հետևանքով զարգացել է աջ ստորին վերջույթի վալգուսային ձևախախտում և մկանների ատրոֆիա: Բացի այդ, աջ ոտքը երկար է ձախից (որը պայմանավորված է աճման գոտու խթանմամբ բորբոքային պրոցեսի հետևանքով):

Մկանային տոնուսը, *որն առաջանում է մկանի ակամա, անընդհատ մասնակի կրճատմամբ, ստեղծում է դիմադրություն հոդի պասիվ շարժումների ժամանակ:*
Երեխաների մկանային տոնուսի հիմնական անոմալիաներն են հիպոտոնիան, սպաստիկությունը և ռիգիդությունը:

Առողջ հասուն նորածնի դիրքը բնութագրվում է բոլոր 4 վերջույթների ֆլեքսիայով:
Մինչև 30 շաբ. ծնված անհաս նորածիններն ունեն ընդհանուր մկանային հիպոտոնիա, 30-34 շաբ. գեստացիոն հասակում ծալված են միայն ստորին վերջույթները, վերին վերջույթի ֆլեքսիան զարգանում է 34 շաբ. գեստացիայից հետո: Վերին վերջույթի ֆլեքսոր դիրքն անհետանում է 2-2.5 ամսականում, իսկ ստորին վերջույթինը՝ 3-4 ամսականում:

Հիպոտոնիկ *երեխային ձեռքերով բարձրացնելիս հետազոտողը պետք է ավելի ամուր պահի երեխայի գլուխը և ուսերը, քան սովորաբար, որպեսզի ձեռքերից դուրս չսահի: 1–ին նկարում ուշադրություն դարձրեք, թե ինչպես են թևերը հետ կախվել (ֆլեքսոր դիրքի փոխարեն):*
Երեսնիվայր դիրքում բռնելիս ողնաշարն ավելի շատ է կորանում և գլուխն ավելի ցած կախվում: Այսպիսով, երեխային բռնելիս հետազոտողն ունենում է երեխայի «ճոճման» տպավորություն ("floppy baby"):

Պտղի ներարգանդային հիպոտոնիայի և անշարժության հետևանքով զարգանում է ***արթրոգրիպոզ****, որն արտահայտվում է բազմաթիվ հոդերի կոնտրակտուրաներով, ամենից հաճախ՝ ծուռթաթությամբ:*



Սպաստիկությունը *բնութագրվում է պասիվ շարժման ժամանակ սկզբնական դիմադրությամբ, որին հաջորդում է հանկարծակի թուլացում («ծալովի դանակի» ֆենոմեն): Այն զարգանում է վերին մոտոնեյրոնի ախտահարման հետևանքով:*
Նորածինների և կրծքահասակ երեխաների ստորին վերջույթի սպաստիկությունն արտահայտվում է ոտքերի խաչաձևմամբ ուղղաձիգ դիրքում, իսկ ավագ հասակում՝ ձգձգվող սողալով կամ ոտքի մատների վրա հենված քայլվածքով (toe-walking):

Ռիգիդությունը *բնութագրվում է պասիվ շարժման ժամանակ հավասարաչափ դիմադրությամբ («կապարե խողովակ»): Պայմանավորված է հիմային հանգույցների ախտահարմամբ:*
Ե՛վ սպաստիկությունը, և՛ ռիգիդությունը կարող են արտահայտվել օպիսթոտոնուսով՝ մեջքի գերտարածում հարողնաշարային մկանների հիպերտոնիայի հետևանքով (օր. մենինգիտ, բիլիռուբինային էնցեֆալոպաթիա):

Մկանային ուժը *արտաքին դիմադրությունը հաղթահարելու կամ նրան դիմակայելու ունակությունն է ի հաշիվ ակտիվ մկանային կծկման կամ լարման:*

Ավագ հասակում կան մկանային ուժի գնահատման տարբեր թեստեր, օրինակ՝
- դինամոմետրիա
- վարհակման թեստ (pronator drift). հիվանդին առաջարկում ենք փակել աչքերը և առաջ ուղղել ձեռքերը վերհակման դիրքում: Ձեռքի վարհակումը և իջեցումը ցույց են տալիս կոնտրալատերալ բրգային (կորտիկոսպինալ) ուղու ախտահարումը:

Վաղ հասակի երեխաների մկանային ուժի գնահատումը սահմանափակվում է հիմնականում զննմամբ: Թուլության կարևոր նշաններ են՝

- *գորտանման դիրքը՝ վերջույթների տարածված և զատված դիրքով, սպոնտան շարժումների ընկճումը*
- *ոտքերի վրա հենվել չկարողանալը*
- *կերակրման դժվարությունները, վատ կլման ունակությունը, թույլ ճիչը, պարադոքսալ շնչառությունը*
- *գլխի հետ ընկնելը (head lag), երբ պառկած երեխայի ձեռքերից քաշում են դեպի նստած դիրք*

- *շարժողական ունակությունների զարգացման հապաղումը*
- *հաճախակի վայր ընկնելը քայլելիս, արագ հոգնելը*
- *Gowers-ի նշանը, որը ցույց է տալիս պրոքսիմալ մկանային թուլությունը և տիպիկ է Duchenne-ի մկանային դիստրոֆիային:*

Երբ պառկած երեխայի ձեռքերից քաշում են դեպի նստած դիրք, նորմայում երեխան առնվազն մի քանի վայրկյանի ընթացքում կարողանում է գլուխն ուղիղ պահել, որից հետո ընկնում է դեպի կողմ կամ դեպի հետ:

3 տ. աղջիկ դեմքի մկանների թուլությամբ

Gowers-ի նշան – տղան երեսնիվայր դիրքից կանգնել փորձելիս ձեռքերով «մագլցում է» ոտքերի վրա:

Duchenne-ի մկանային դիստրոֆիան *X-շղթայակցված ծանր ժառանգական հիվանդություն է՝ պայմանավորված դիստրոֆին գենի մուտացիայով (դիստրոֆինոպաթիա), բնութագրվում է մկանների հարաճող դեգեներացիայով, հատկապես ուսագոտու և կոնքագոտու շրջաններում (պրոքսիմալ մկանային թուլություն): Ի վերջո ձկնամկանների մկանաթելերը փոխարինվում են* ***ֆիբրոադիպոզ հյուսվածքով (ձկնամկանների պսևդոհիպերտրոֆիա)****: Հիվանդները սովորաբար գամված են սայլակին մինչև 10 տարեկանը, և անկողնին գամված՝ մինչև 15 տարեկանը: Մահվան հիմնական պատճառներն են մկանային թուլությամբ պայմանավորված շնչական անբավարարությունը և սրտամկանի ախտահարմամբ պայմանավորված սրտային առիթմիան:*

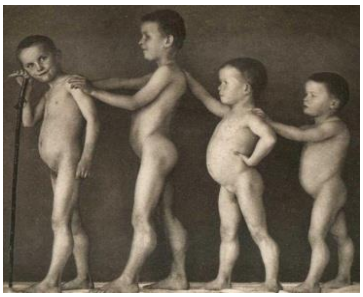

- Լորդոտիկ կեցվածք
- Ձկնամկանների պսևդոհիպերտրոֆիա

Բոլոր թույլ երեխաները հիպոտոնիկ են, բայց ոչ բոլոր հիպոտոնիկ երեխաներն են թույլ: *Մկանային հիպոտոնիան կարող է զուգակցվել ինչպես նորմալ ուժի, այնպես էլ թուլության հետ. մեծացած մկանները կարող են լինել և՛ թույլ, և՛ ուժեղ, հյուծված մկանները կարող են լինել թույլ կամ ունենալ անսպասելիորեն նորմալ ուժ: Այս բաղադրիչների բաշխումն ունի կարևոր ախտորոշիչ նշանակություն միոպաթիաների և նեյրոպաթիաների տարբերակման համար:*

- *Թուլություն չունեցող հիպոտոնիկ (floppy) երեխան սովորաբար ունենում է ԿՆՀ-ի ախտահարում (օր. ուղեղային կաթված):*
- *Թուլությամբ ուղեկցվող հիպոտոնիան սովորաբար ունի պերիֆերիկ նյարդամկանային պատճառներ (օր. սպինալ մկանային ատրոֆիա, բնածին միոպաթիաներ, նեյրոպաթիաներ):*

Սովորաբար, միոպաթիաներն ունեն մկանային թուլության և հյուծվածության ***պրոքսիմալ բաշխում*** *(բացառությամբ միոտոնիկ մկանային դիստրոֆիայի), նեյրոպաթիաները՝* ***դիստալ*** *(բացառությամբ սպինալ մկանային ատրոֆիայի): Բացի այդ, նեյրոպաթիաներին բնորոշ են խորանիստ ջլային ռեֆլեքսների անհետացում,* ***մկանային ֆասցիկուլյացիաներ****, զգայական խանգարումներ: Տարբերակմանն օգնում է նաև շիճուկի* ***կրեատինֆոսֆոկինազի*** *մակարդակի որոշումը, որը բարձրանում է միոպաթիաների դեպքում:*

- *Որոշ կլինիկական նշաններ ընդհանուր են միոպաթիաների և նեյրոպաթիաների համար: Օրինակ,* ***միալգիաներ*** *դիտվում են և՛ միոզիտների, և՛ Guillain-Barré-ի պոլինեյրոպաթիայի դեպքում:* ***Մկանային կոնտրակտուրաները*** *հանդիպում են և՛ միոպաթիկ, և՛ նեյրոպաթիկ հիվանդությունների ժամանակ:*
- *Կրծքահասակ տղաները, որոնք թույլ են սկսած ուշ ֆետալ և նորածնային շրջանից, հաճախ ունենում են* ***կրիպտորխիզմ:*** *Ամորձիներն ակտիվորեն իջնում են փոշտ որովայնի առաջային պատով gubernaculum testis կապանի միջոցով, որը կազմված է հարթ և միջաձիգ-զոլավոր մկանաթելերից: Gubernaculum testis-ը թուլանում է շատ բնածին նյարդամկանային հիվանդությունների դեպքում, ներառյալ շատ բնածին միոպաթիաներ:*

➢ *ԿՄԱԽՔԱՄԿԱՆԱՅԻՆ ՍԿՐԻՆԻՆԳԸ ԵՐԵԽԱՆԵՐԻ ՇՐՋԱՆՈՒՄ*

Գոյություն ունի երեխաների հենաշարժիչ ապարատի հետազոտման հասարակ սկրինինգային մոտեցում, որը հայտնի է որպես ***pGALS- pediatric Gait, Arms, Legs, Spine*** *(մեծահասակների GALS-ից տարբերությունները նշված են հոծ տառերով):*

Այն սկսվում է 3 սկրինինգային հարցերով.

- ***Երեխան ունի՞ ցավեր կամ կարկամություն հոդերում, մկաններում կամ մեջքում***
- ***Երեխան դժվարանու՞մ է ինքնուրույն հագուստ հագնել***
- ***Երեխան դժվարանու՞մ է աստիճաններով վեր բարձրանալ կամ ցած իջնել***

Հետազոտման կարգը		*Ի՞նչն է գնահատվում*
ԿԵՑՎԱԾՔ ԵՎ ՔԱՅԼՎԱԾՔ		
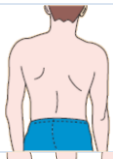	Զննել կանգնած դիրքը առջևից, հետևից և կողքերից	- Կեցվածքը և հաբիտուսը - Մաշկի ցանավորումները - Զևախախտումները
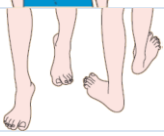	Զննել քայլվածքը: **«Քայլիր թաթերի վրա»** **«Քայլիր կրունկների վրա»**	- Ոտքերի հոդերը - Ոտնաթաթի դիրքը
ՁԵՌՔԵՐ		
	«Ձեռքերդ պարզիր դեպի առաջ»	- Բազկի առաջծալումը - Արմունկի, դաստակի և մատների մանր հոդերի տարածումը
	«Ձեռքերդ շրջիր և բռունցքով սեղմիր»	- Դաստակի և արմունկի վերիակումը - Ձեռքի մատների մանր հոդերի ծալումը
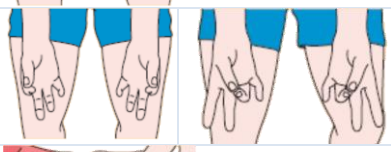	«Բութ մատը միացրու ցուցամատին» «Մատների ծայրերով դիպչիր բութ մատին»	- Ձեռքի ճարտարարությունը - Բութ մատի և ցուցամատի մանր հոդերի կոորդինացիան, բանալի բռնելու ունակությունը
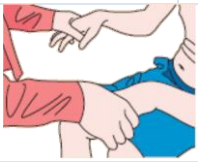	Սեղմել դաստակ-ֆալանգային հոդերը ցավոտության համար	- Դաստակ-ֆալանգային հոդերը
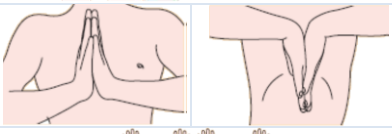	**«Ձեռքի ափերը միացրու միմյանց»** **«Ձեռքի թիկնային մասերը միացրու միմյանց»**	- Դաստակի և մատների մանր հոդերի տարածումը - Արմունկի ծալումը
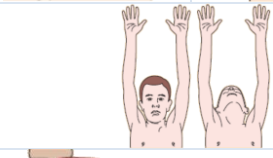	**«Ձեռքերդ բարձրացրու դեպի վեր»** **«Նայիր առաստաղին»**	- Արմունկի և դաստակի տարածումը - Բազկի զատումը - Պարանոցի տարածումը
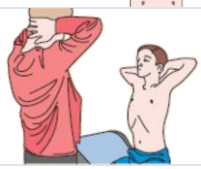	«Ձեռքերդ դիր պարանոցի ետևում»	- Բազկի զատումը - Բազկի արտաքին պտույտը - Արմունկի ծալումը

Հետազոտման կարգը		*Ի՞նչն է գնահատվում*
ՈՏՔԵՐ		
	Շոշափել ծնկային հոդը զեղման (effusion) հայտնաբերման համար (ծնկոսկրի ծփանք և cross-ֆլուկտուացիա)	- Ծնկային զեղումը * *Փոքր զեղումը կարելի է վրիպել, եթե ստուգվի միայն ծնկոսկրի ծփանքը*
	Ստուգել ծնկների ակտիվ շարժումները (ծալում, տարածում) և շոշափել կրեպիտացիայի հայտնաբերման համար	- Ծնկի ծալումը և տարածումը
	Ստուգել ազդրի պասիվ շարժումները (ծունկը ծալված է 90^0, կատարել ազդրի ներքին պտույտ)	- Ազդրի ծալումը և ներքին պտույտը
ՔՈՒՆՔԱՍՏՈՐԾՆՈՏԱՅԻՆ ՀՈԴԵՐ		
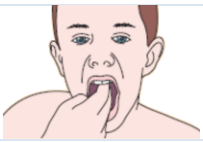	**«Լայն բացիր բերանդ և տեղադրիր 3 մատներդ բերանի մեջ»**	- Քունքաստործնոտային հոդերը
ՊԱՐԱՆՈՑ ԵՎ ՄԵՋՔ		
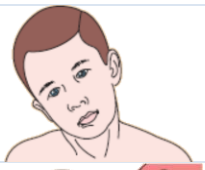	«Փորձիր ականջդ մոտեցնել ուսիդ»	- Պարանոցային ողնաշարի կողմնային ծալումը
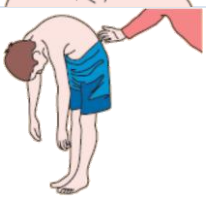	«Կռացիր առաջ և ձեռքերով դիպչիր ոտքի մատներին»	- Կրծքագոտկային ողնաշարի առաջծալումը (և ստուգել սկոլիոզի համար)

Անոմալիա հայտնաբերելու դեպքում պետք է իրականացվի առավել մանրակրկիտ ռեգիոնալ հետազոտություն:

ԱՌԱՋԱԴՐԱՆՔ:
Հետազոտել դպրոցական երեխային ըստ pGALS սկրինինգի և արդյունքները գրառել հետևյալ աղյուսակում.

Սկրինինգային հարցերը		
1. Ցավի առկայությունը		
2. Խնդիրներ հագուստ հագնելիս		
3. Խնդիրներ քայլելիս		
	Արտաքին տեսքը	***Շարժունակությունը***
ՔԱՅԼՎԱԾՔԸ	—	
ՁԵՌՔԵՐԸ		
ՈՏՔԵՐԸ		
ՄԵՋՔԸ		

➢ *ՀԵՆԱՇԱՐԺԻՉ ԱՊԱՐԱՏԻ ԵՎ ՀԱՆՔԱՅԻՆ ՓՈԽԱՆԱԿՈՒԹՅԱՆ ԳՆԱՀԱՏՄԱՆ ՀԱՐԿԼԻՆԻԿԱԿԱՆ ՄԵԹՈԴՆԵՐ*

- ***Ոսկրահյուսվածքի վիճակի գնահատում***

Որակական գնահատում	*- Ռենտգենաբանական հետազոտություն* *- Մագնիսա-ռեզոնանսային տոմոգրաֆիա* *- Ռիլտրաձայնային հետազոտություն* *- Համակարգչային տոմոգրաֆիա* *- Ռադիոնուկլիդային սկանավորում* *- Ոսկրի բիոպսիա և հյուսվածաբանական հետազոտություն*
Քանակական գնահատում	*Դենսիտոմետրիա - ոսկրի հանքային խտության չափում (Bone mineral density - BMD).* *- սովորական ռենտգենոգրաֆիայով օստեոպենիան հայտնաբերվում է ոսկրային զանգվածի 20-40 % կորստի դեպքում,* *- երկֆոտոնային ռենտգեն-աբսորբցիոմետրիան (DEXA) ցույց է տալիս ոսկրային զանգվածի 2-3 % կորուստը:*

- ***Ոսկրային և հանքային փոխանակության գնահատում***

1. Շիճուկի և մեզի Ca և P	*Կալցիուրիայի և ֆոսֆատուրիայի գնահատման նպատակով կիրառում են՝* *- Ca-ի և P-ի կոնցենտրացիաների որոշում շուրջօրյա մեզում,* *- կալցիում/կրեատինին, ֆոսֆատ/կրեատինին հարաբերությունների որոշում առավոտյան մեզի նմուշում:*
2. Ֆոսֆորի ռեաբսորբցիա	*Ֆոսֆատային հոմեոստազը գլխավորապես կարգավորվում է պրոքսիմալ երիկամային խողովակի մակարդակով: Հետևաբար, պլազմայի P-ի մակարդակը հանդիսանում է երիկամային խողովակային ռեաբսորբցիայի ինդիկատոր: Քանի որ ֆոսֆատի խողովակային ռեաբսորբցիան կախված է ոչ միայն պլազմայի ֆոսֆատի մակարդակից, այլև կծիկային ֆիլտրացիայից, ներկայումս ֆոսֆատի ռեաբսորբցիան ճշգրիտ գնահատելու նպատակով կիրառում են TmP/ GFR ցուցանիշը.* $$\mathbf{TmP/GFR = Pp - \frac{Up\ x\ Pcr}{Ucr}}$$ ***TmP/ GFR*** *- կծիկային ֆիլտրացիայի նկատմամբ շտկված ֆոսֆորի մաքսիմալ խողովակային ռեաբսորբցիա (նորմայում այն կազմում է 0.8-1.5 մմոլ/լ կամ 2.4-4.4 մգ/դլ)* ***Pp*** *– պլազմայի ֆոսֆատ* ***Pcr –*** *պլազմայի կրեատինին* ***Up –*** *մեզի ֆոսֆատ* ***Ucr –*** *մեզի կրեատինին*
3. Պարաթիրոիդ ֆունկցիայի պարամետրեր	*- Շիճուկի պարատ հորմոն (PTH)* *- Մեզի cAMP*
4. Վիտամին D-ի մետաբոլիզմի պարամետրեր	*- Շիճուկի 25(OH)D* *- Շիճուկի 1,25(OH)$_2$D*
5. Ոսկրային մետաբոլիզմի պարամետրեր	*- Շիճուկի ընդհանուր հիմնային ֆոսֆատազ (ALP), օստեոկալցին …* *- Մեզի հիդրոքսիպրոլին*

- ***Նյարդամկանային թեստավորում***

1. Մկանային վնասման մարկերներ.
- *Շիճուկի կրեատինֆոսֆոկինազ (CK) – սպեցիֆիկ է մկանային հյուսվածքի համար*
- *Շիճուկի տրանսամինազներ (ALT, AST)*
- *Շիճուկի տրոպոնիններ*
- *Շիճուկի և մեզի միոգլոբին (Mb)*

2. Էլեկտրոմիոգրաֆիա (EMG) – *թույլ է տալիս տարբերակել շարժողական խանգարումների ծագումը մկանային է, թե նյարդային:*

3. ***Էլեկտրասրտագրություն (EKG) և Էխոսրտագրություն (EchoKG) -*** *միոպաթիաների ժամանակ խիստ կարևոր է սրտի հետազոտությունը կարդիոմիոպաթիայի վաղ հայտնաբերման նպատակով:*

4. ***Մկանային բիոպսիա*** *– նյարդամկանային հիվանդությունների ախտորոշման ամենակարևոր և սպեցիֆիկ մեթոդն է:*

ՈՍԿՐԵՐԻ ՄԵՏԱԲՈԼԻԿ ՀԻՎԱՆԴՈՒԹՅՈՒՆՆԵՐ: ՌԱԽԻՏ

Ոսկրերի մետաբոլիկ հիվանդությունները կարելի է պայմանականորեն բաժանել 2 մեծ խմբի.

Հիվանդություններ, որոնք պայմանավորված են կալցիումի և ֆոսֆորի փոխանակության խանգարումներով	Հիվանդություններ, որոնք պայմանավորված են ոսկրահյուսվածքի առաջնային մետաբոլիկ դեֆեկտներով
• *Ռախիտ/օստեոմալացիա* • *Օստեոպորոզ* • *Երիկամային օստեոդիստրոֆիա (CKD-MBD)*	• *Հիպոֆոսֆատազիա* • *Անավարտ օստեոգենեզ (osteogenesis imperfecta)* • *Օստեոպետրոզ* • *Պեջետի ոսկրային հիվանդություն* • *Ոսկրերի տոքսիկ ախտահարումներ (օր. ֆլուորոզ, կապարով թունավորում)*

Երեխաների և դեռահասների շրջանում ոսկրերի մետաբոլիկ հիվանդությունների շարքում առանձնակի տեղ են գրավում ոսկրերի հանքայնացման խանգարումները՝ ռախիտը և օստեոմալացիան:

Ռախիտը ոսկրի հանքայնացման խանգարումն է աճման գոտիների մակարդակով, մինչդեռ օստեոմալացիան վերաբերվում է ոսկրային մատրիքսի անբավարար հանքայնացմանը: Քանի դեռ աճման գոտիները բաց են, ռախիտը և օստեոմալացիան ընթանում են միաժամանակ, իսկ աճման գոտիների փակվելուց հետո առաջանում է միայն օստեոմալացիա:

Ոսկրերի նորմալ աճը և հանքայնացումը պահանջում են կալցիումի և ֆոսֆորի համապատասխան քանակներ: Նրանց անբավարարության պայմաններում ոսկրը շարունակում է աճել ի հաշիվ օրգանական բաղադրամասի: Արդյունքում աճման թիթեղի աճառը կուտակվում է և թիթեղը հաստանում է, իսկ նրա տակ գտնվող ոսկրահյուսվածքում՝ մետաֆիզում հանքայնացման խանգարումը հանգեցնում է օստեոիդի կուտակմանը: Այս խանգարումները փոքրացնում են կմախքի ընդգրկված հատվածների կենսամեխանիկական կայունությունը և առաջացնում աճման թիթեղների ու մետաֆիզների տրամագծերի երկրորդային լայնացում: Ռախիտն առավել արտահայտված է ինտենսիվ աճման շրջանում:

Չնայած ռախիտը առավել հաճախ հանդիպում է 3-18 ամսական երեխաների շրջանում, այն կարող է ի հայտ գալ նաև նորածնային և դեռահասության շրջաններում:

Ռախիտի և օստեոմալացիայի դեպքերի մեծ մասը պայմանավորված է վիտամին D-ի կամ կալցիումի դեֆիցիտով և կարող է հեշտությամբ շտկվել վիտամին D-ի և կալցիումի նշանակմամբ: Սակայն, որոշ դեպքեր ռեֆրակտեր են վիտամին D թերապիայի նկատմամբ և պայմանավորված են հիմնականում երիկամային խողովակային դեֆեկտներով. հիպոֆոսֆատեմիկ ռախիտ, վիտամին D կախյալ ռախիտ և երիկամախողովակային ացիդոզով պայմանավորված ռախիտ:

➢ *ՎԻՏԱՄԻՆ D*

Գոյություն ունի վիտամին D-ի երկու բնական ձև՝ ***վիտամին D_3 (խոլեկալցիֆերոլ)*** *և* ***վիտամին D_2 (էրգոկալցիֆերոլ)****:*

- *280-310 նմ երկարության ՈՒՄ ճառագայթների ազդեցությամբ մաշկում 7-դեհիդրոխոլեստերոլի փոխակերպումից առաջանում է խոլեկալցիֆերոլ.*

7-դեհիդրոխոլեստերոլ → Նախավիտամին D_3 → վիտամին D_3 (խոլեկալցիֆերոլ)

Քանի որ նախավիտամին D_3-ի ավելցուկը քայքայվում է արևի ճառագայթներից, արևի երկարատև ազդեցությունը չի բերում D վիտամինի տոքսիկ քանակների առաջացման: Մաշկում D վիտամինի սինթեզը կարգավորող կարևոր գործոն է հանդիսանում մաշկի պիգմենտացիան. մելանինը մրցակցում է 7-դեհիդրոխոլեստերոլի հետ ՈՒՄ ճառագայթների ֆոտոնների համար, ինչի հետևանքով հասարակածին մոտ բնակվող մարդիկ (Աֆրիկայի և Ասիայի բնակիչները) կարիք ունեն ավելի տևական ՈՒՄ ճառագայթման, որպեսզի սինթեզեն D_3 վիտամինի անհրաժեշտ քանակություն: D_3 վիտամինի սինթեզը կախված է նաև արևի ճառագայթման անկման անկյունից, որն էլ պայմանավորում է ՈՒՄ ալիքի ֆոտոնների պարունակությունը արևի սպեկտրում: Անկման անկյան մեծացումը Երկրի տարեկան պտույտի կամ տեղանքի լայնության փոփոխության հետևանքով (հեռացում հասարակածից) պայմանավորում է ճառագայթում ավելի մեծ երկարության ալիքներով: Որպես հետևանք ավելի քիչ ՈՒՄ ալիքի ֆոտոններ են հասնում մաշկի մակերևույթ և ավելի քիչ D վիտամին սինթեզվում:

- *էրգոկալցիֆերոլը սինթեզվում է սնկերի և խմորասնկերի կողմից և օգտագործվում է սննդամթերքի հարստացման նպատակով ու հավելումներում: Քանի որ էրգոկալցիֆերոլը և խոլեկալցիֆերոլն օրգանիզմում անցնում են միևնույն նյութափոխանակային ուղին, երկու ձևերն էլ այսուհետ կանվանվեն D վիտամին:*

D վիտամինի հիմնական աղբյուրը հանդիսանում է նրա ֆոտոբիոգենեզը մաշկում արևի ՈՒՄ ճառագայթների ազդեցությամբ: Սակայն, գոյություն ունեն D վիտամինի մաշկային սինթեզի մի շարք սահմանափակումներ.

- *կլիմայական պայմաններ, օր. ձմեռային արևի անարդյունավետություն, ամպամած և անձրևային եղանակներ,*

- *ամբողջ մարմինը ծածկող հագուստի կրում մուսուլման կանանց կողմից,*
- *ցածր մաշկային սինթեզ մգամաշկ մարդկանց շրջանում (մուգ մաշկում ի համեմատ սպիտակ մաշկի՝ համարժեք քանակի վիտամին D սինթեզելու համար պահանջվում է 5-10 անգամ ավելի շատ արևի լույս): Հատկապես խոցելի են բարեխառն կլիմայում բնակվող սևամորթ էմիգրանտները:*

Ռախիտի տարածվածությունը տարբեր տարածաշրջաններում համընկել է բնական ինսոլյացիայի անբավարարության հետ:
Ռախիտի տարածվածությունն արևոտ երկրներում (Ասիա, Աֆրիկա, Կարիբյան ավազան, Մերձավոր Արևելք) բացատրվում է
- D վիտամինի մաշկային սինթեզի վերոհիշյալ սահմանափակումներով (ամբողջ մարմինը ծածկող հագուստի կրում, մուգ մաշկ),
- սննդի հետ կալցիումի և/կամ ֆոսֆորի պակաս ընդունմամբ (օր. Աֆրիկայի այն համայնքներում, որոնց սննդաբաժնում գերակշռում է եգիպտացորենը):

- *Վիտամին D դեֆիցիտային ռախիտի առաջացման բարձր ռիսկ ունեն բացառապես կրծքով կերակրվող երեխաները: Կրծքի կաթում վիտամին D-ի պարունակությունը բավարար չէ (մոտավորապես 20 Մ/լ) և կախված է մոր օրգանիզմում վիտամին D-ի քանակից:*
- *Բացի այդ, արևի **ճառագայթների ուղղակի ազդեցությունը խորհուրդ չի տրվում վաղ հասակի երեխաներին**, քանի որ կա այրվածքի և մաշկի քաղցկեղի զարգացման վտանգ: Ուստի կարևորվում է նրա ընդունումը սննդի և հավելումների միջոցով:*

Վիտամին D-ի հիմնական սննդային աղբյուրները		
- *Հողաձկան լյարդի յուղ* - *Ձկնեղեն* - *Խավիար*	- *Ոստրեներ/խեցեմորթներ* - *Ձու* - *Կաթ*	- *Մնկեր* - *Վիտամին D-ով հարստացված կաթնամթերք, հացամթերք, ընդեղեն*
Որոշ ձկան յուղեր պարունակում են նաև A վիտամինի մեծ քանակներ, որի հավելյալ ընդունումը կարող է վնասել լյարդը, առաջացնել օստեոպենիա/օստեոպորոզ և ոսկրերի կոտրվածքներ:		

➢ *ՎԻՏԱՄԻՆ D-Ի ՓՈԽԱՆԱԿԱՅԻՆ ՈՒՂԻ*

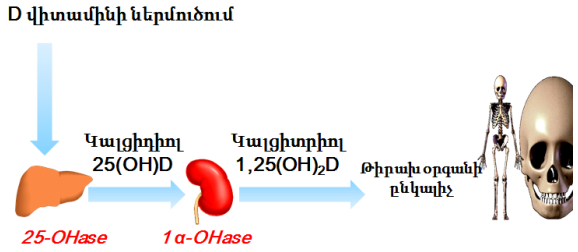

Վիտամին D-ն ֆիզիոլոգիորեն ոչ ակտիվ նախահորմոն է: Այն ակտիվանում է կրկնակի հիդրոքսիլացման ճանապարհով.

- *Լյարդում վիտամին D-ն հիդրոքսիլացվում է **25-հիդրոքսիլազ** ֆերմենտով՝ առաջացնելով **25-հիդրոքսի-D (կալցիդիոլ):***
- *Կալցիդիոլի հետագա հիդրոքսիլացումը տեղի է ունենում երիկամներում **1α-հիդրոքսիլազ** ֆերմենտով, որի արդյունքում առաջանում է **1,25-դիհիդրոքսի-D (կալցիտրիոլ):** Վերջինս հանդիսանում է ֆիզիոլոգիորեն ակտիվ հորմոն և ազդում թիրախ օրգանների ընկալիչների վրա:*

Կալցիդիոլի սինթեզը լյարդում չունի էական կարգավորում և նրա շրջանառող կոնցենտրացիաները փոփոխվում են՝ կախված վիտամին D-ի ներմուծումից: Ուստի այն կիրառվում է D վիտամինային կարգավիճակի գնահատման նպատակով:

Կալցիտրիոլը մասնակցում է կալցիում-ֆոսֆորական փոխանակության կարգավորմանը հետևյալ ճանապարհներով.

- *Ca-ի և P-ի ներծծման ուժեղացում աղիքում*
- *Ca-ի և P-ի ռեաբսորբցիայի մեծացում երիկամներում*
- *Ca-ի և P-ի ձերբազատում ոսկրերից (առկա ոսկրահյուսվածքի դեմիներալիզացիա)*
- *Սճման թիթեղների և նոր գոյացող ոսկրահյուսվածքի հանքայնացում (գլխավոր հակառախիտային ազդեցությունը)*

Կալցիտրիոլի ազդեցությամբ ոսկրերում ընթանում են երկու հակադիր, բայց փոխկապակցված պրոցեսներ՝ օստեոգենեզ և ոսկրի ռեզորբցիա:

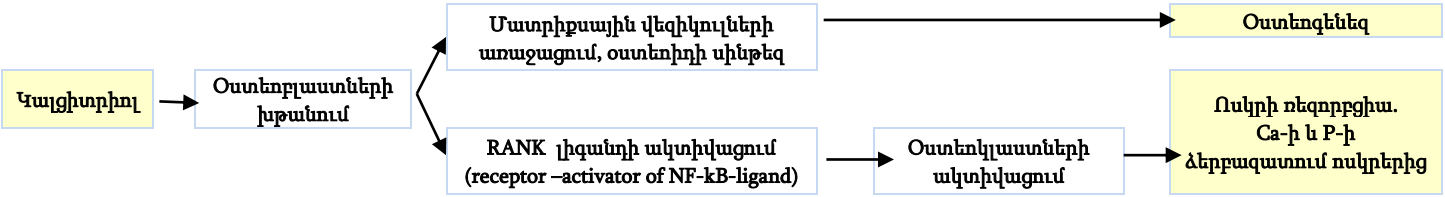

*Կալցիտրիոլն ունի նաև բազմաթիվ **ոչ կալցիեմիկ ֆունկցիաներ**, օր. բնական իմուն համակարգի խթանում: Վիտամին D-ի դեֆիցիտը հանգեցնում է իմուն ֆունկցիայի խանգարմանը՝ մեծացնելով ընկալունակությունն ինֆեկցիոն հիվանդությունների հանդեպ:*

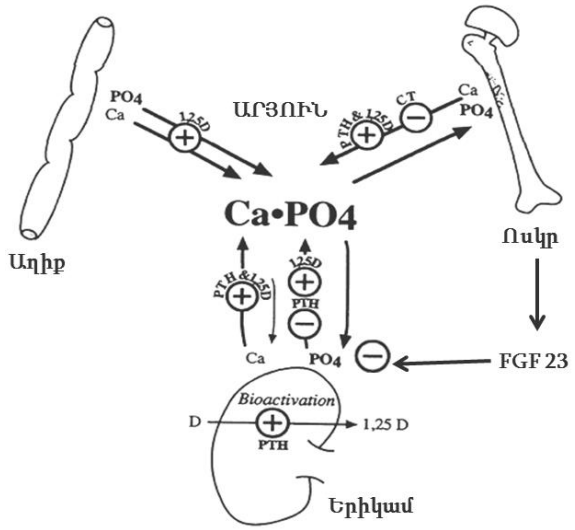

Ca-ի և P-ի շիճուկային մակարդակները կարգավորող հիմնական գործոններն են՝

- ***կալցիտրիոլ*** *— մեծացնում է Ca-ի և P-ի շիճուկային մակարդակները,*
- ***պարատ հորմոն (PTH)*** *— մեծացնում է Ca-ի կոնցենտրացիան այն մոբիլիզացնելով ոսկրերից (օստեոկլաստների ակտիվացում), մեծացնելով Ca-ի ռեաբսորբցիան երիկամներում և ուժեղացնելով կալցիտրիոլի սինթեզը (1α-հիդրոքսիլազի ակտիվության մեծացում),*
- ***պարատ հորմոնը (PTH)*** *և* ***աճի ֆիբրոբլաստային գործոն 23-ը (FGF 23)*** *իջեցնում են ֆոսֆատի կոնցենտրացիան նրա խողովակային ռեաբսորբցիան արգելակելու միջոցով (ֆոսֆատուրիկ ազդեցություն):*

Կալցիումի փոխանակության վրա ուրույն ազդեցություն ունի ***կալցիտոնինը****, որը ձերբազատվում է վահանագեղձի կողմից՝ ի պատասխան Ca-ի մակարդակի բարձրացման և նվազեցնում է Ca-ի ռեզորբցիան ոսկրերից: Սակայն նա չի ազդում Ca-ի և P-ի շիճուկային մակարդակների վրա: Այսպես, վահանագեղձի մեդուլյար կարցինոմայի դեպքում արյան մեջ ձերբազատվում են կալցիտոնինի հավելյալ քանակներ, սակայն Ca-ի և P-ի շիճուկային կոնցենտրացիաները նորմալ են:*

D վիտամինի փոխանակության խանգարումները կարելի է բաժանել 4 հիմնական խմբի.

1. **Վիտամին D դեֆիցիտային ռախիտ.**
   - *Անբավարար ինսոլյացիա*
   - *Վիտամին D-ի սննդային դեֆիցիտ*
   - *Ճարպերի մալաբսորբցիա (օր. ցելիակիայի, մուկովիսցիդոզի, աղիքի բորբոքային հիվանդության, լյարդի խոլեստատիկ հիվանդության դեպքում)*
   - *Վիտամին D-ի և նրա մետաբոլիտների կատաբոլիզմի ուժեղացում (ցիտոքրոմ P450 (CYP) համակարգի ակտիվացում)*
     - *Անտիկոնվուլսանտներ (ֆենոբարբիտալ, ֆենիտոին)*
     - *Հակատուբերկուլոզային դեղեր (իզոնիազիդ, ռիֆամպին)*
     - *Հակասնկային դեղեր (կետոկոնազոլ)*
     - *ՁԻԱՀ-ի բուժման համար օգտագործվող դեղեր*
2. **25-հիդրոքսիլազի դեֆիցիտ → Կալցիդիոլի սինթեզի ընկճում**
   - *25-հիդրոքսիլազի ժառանգական դեֆիցիտ՝ պայմանավորված գենային մուտացիայով (խիստ հազվադեպ է, միայն 2 դեպք է նկարագրված ըստ գրականության տվյալների)*
   - *Լյարդի ծանր հիվանդություն՝ լյարդային ֆունկցիայի >90% կորստի դեպքում (լյարդն ունի 25-հիդրոքսիլազի ակտիվության մեծ ռեզերվ)*
3. **1α-հիդրոքսիլազի դեֆիցիտ → կալցիտրիոլի սինթեզի ընկճում.**
   - *Վիտամին D կախյալ ռախիտ 1-ին տիպ (աուտոսոմ-ռեցեսիվ հիվանդություն)*
   - *Կալցիտրիոլի սինթեզի ընկճում քրոնիկ երիկամային հիվանդության դեպքում*
4. **Ռեցեպտոր-դեֆեկտային ռախիտ** *(նախկինում անվանում էին վիտամին D կախյալ ռախիտ 2-րդ տիպ)*
   - *աուտոսոմ-ռեցեսիվ հիվանդություն է, որի դեպքում խանգարվում է կալցիտրիոլի ազդեցությունը թիրախ օրգանների ռեցեպտորների վրա*

➢ *ՎԻՏԱՄԻՆ D-Ի ԱՆԲԱՎԱՐԱՐՈՒԹՅՈՒՆ ԵՎ ԴԵՖԻՑԻՏ*

D վիտամինային կարգավիճակը գնահատվում է շիճուկի կալցիդիոլի մակարդակի հիման վրա: Այժմ համարվում է, որ երեխաների օրգանիզմում կալցիումի նորմալ ներծծում կամ ոսկրերի հանքայնացում ապահովելու համար շիճուկում կալցիդիոլի մակարդակը պետք է գերազանցի 20 նգ/մլ-ը (IOM, 2011): Հիմնվելով այս տվյալների վրա՝ ներկայումս ընդունված են երեխաների և դեռահասների վիտամին D-ի մակարդակը սահմանող հետևյալ չափանիշները (Munns et al, 2016):

	25(OH)D-ի մակարդակ
Վիտամին D-ի բավարար մակարդակ	*> 50 նմոլ/լ*
Վիտամին D-ի անբավարարություն	*30-50 նմոլ/լ*
Վիտամին D-ի դեֆիցիտ	*< 30 նմոլ/լ*

➢ *ՎԻՏԱՄԻՆ D ԴԵՖԻՑԻՏԱՅԻՆ ՌԱԽԻՏԻ ԱԽՏԱԾԱԳՈՒՄԸ*

*Վիտամին D–ի դեֆիցիտի դեպքում զարգանում է անցողիկ հիպոկալցիեմիա, որը խթանում է պարաթիրոիդ հորմոնի սեկրեցիան (**երկրորդային հիպերպարաթիրեոզ**), որն էլ մոբիլիզացնում է կալցիումը և ֆոսֆորը ոսկրերից (օստեոկլաստների ակտիվացման միջոցով), փոքրացնում է կալցիումի երիկամային արտազատումը, իսկ ֆոսֆորի արտազատումը՝ մեծացնում (**հիպոկալցիուրիա, հիպերֆոսֆատուրիա**): Այս ամենն առաջացնում է նոր գոյացող ոսկրերի անբավարար հանքայնացում և առկա ոսկրահյուսվածքի դեմիներալիզացիա: Այս պայմաններում մեծանում է օստեոբլաստների ակտիվությունը՝ ուժեղացնելով հիմնային ֆոսֆատազի սինթեզը: PTH-ի ազդեցությամբ մեծանում է կալցիտրիոլի սինթեզը կալցիդիոլից (1α-հիդրոքսիլազի ակտիվության մեծացում), ուստի կալցիտրիոլի մակարդակը շիճուկում կարող է լինել նորմալ կամ նույնիսկ բարձր:*

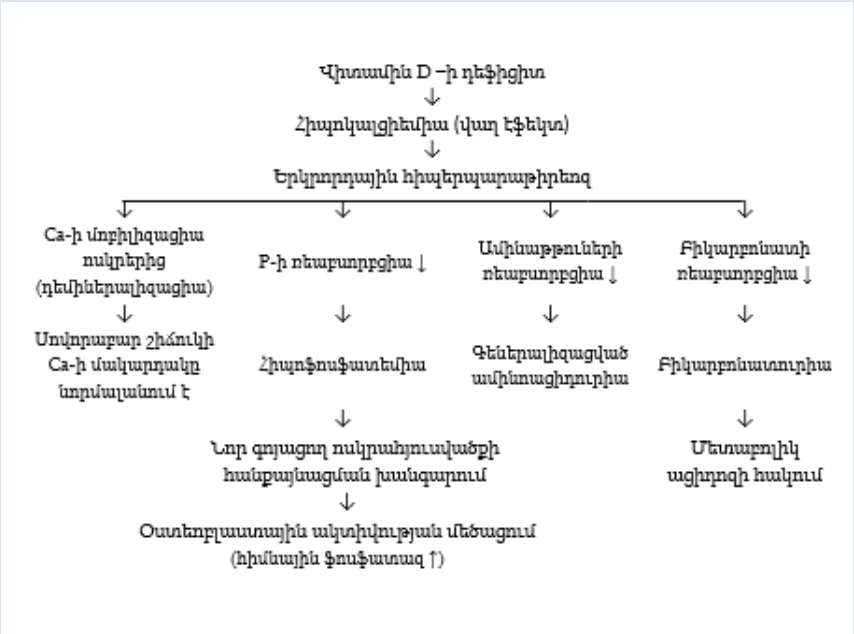

Վիտամին D դեֆիցիտային ռախիտով երեխաների արյան շիճուկում կալցիումը սովորաբար նորմալ է, իսկ ֆոսֆորը՝ ցածր (հիպոֆոսֆատեմիա): Ծանր դեպքերում, կալցիումի պաշարները սպառվելիս, զարգանում է կայուն հիպոկալցիեմիա:

ԿԱԼՑԻՈՒՄԻ ԴԵՖԻՑԻՏ

Հիմնական պատճառները.
- D վիտամինի փոխանակության խանգարումներ (թեև Ca-ի մակարդակը հաճախ նորմալանում է ի հաշիվ երկրորդային հիպերպարաթիրեոզի)
- Ca-ի սննդային դեֆիցիտ/մալաբսորբցիա
- PTH-ի արտադրման քչացում (հիպոպարաթիրեոզ)
- ռեզիստենտություն PTH-ի ազդեցության նկատմամբ (պսևդոհիպոպարաթիրեոզ)

Հիպոկալցիեմիայի զարգացման հանդեպ առավել խոցելի են անհաս և ցածր քաշ ունեցող նորածինները, որոնք չեն հասցրել ձեռք բերել հանքային նյութերի բավարար քանակներ (գեստացիայի առաջին երկու եռամսյակների ընթացքում ձևավորվում է կմախքի կոլագենային կաղապարը, իսկ հանքայնացումը սկսվում է վերջին եռամսյակում):
Բացառապես կրծքով կերակրումը նրանց չի ապահովում Ca-ի և P-ի բավարար քանակություն:

- 12 ամսականից մեծ երեխաների սննդի կալցիումի <300 մգ/օր ընդունումը մեծացնում է ռախիտի ռիսկն՝ անկախ շիճուկի 25(OH)D-ի մակարդակից:
- 12 ամսականից մեծ երեխաների համար ընդունված է սննդի կալցիումի ընդունման հետևյալ դասակարգումը.
  - կալցիումի բավարար ընդունում, >500 մգ/օր
  - կալցիումի անբավարար ընդունում, 300–500 մգ/օր
  - կալցիումի դեֆիցիտ, <300 մգ/օր

Տարիք	Կալցիումի պահանջարկը
0-6 ամս.	200 մգ/օր
6-12 ամս.	260 մգ/օր
> 12 ամս.	>500 մգ/օր

ՖՈՍՖԱՏԻ ԴԵՖԻՑԻՏ

- *Ֆոսֆորը առատ է սննդում, ուստի նրա սննդային դեֆիցիտը շատ հազվադեպ է: Այն հիմնականում հանդիպում է անհաս նորածինների շրջանում, ինչպես նաև ֆոսֆոր-կապող Al- կամ Mg- պարունակող անտացիդների երկարատև ընդունումից: Բացի այդ, սոյայի կաթնախառնուրդները, որոնք պարունակում են ֆիտատներ, կարող են թուլացնել Ca-ի, P-ի, Fe-ի ներծծումը:*

- *Ֆոսֆատի դեֆիցիտի գլխավոր պատճառը նրա հավելյալ երիկամային էքսկրեցիան է (հիպերֆոսֆատուրիա): Հաշվի առնելով **FGF 23**-ի կարևորությունը ֆոսֆատի հոմեոստազի և ֆոսֆատուրիայի կարգավորման մեջ՝ ներկայումս առաջարկվել է հիպոֆոսֆատեմիկ ռախիտի/օստեոմալացիայի հետևյալ դասակարգումը.*

Հիպոֆոսֆատեմիկ ռախիտ/օստեոմալացիա պլազմայի բարձր FGF 23-ով	Հիպոֆոսֆատեմիկ ռախիտ/օստեոմալացիա պլազմայի նորմալ կամ ցածր FGF 23-ով
<u>1. FGF 23-ի պրոտեոլիզի խանգարում.</u> • ***X-շղթայակցված հիպոֆոսֆատեմիկ ռախիտ*** *(PHEX գենի մուտացիա → FGF 23-ը ճեղքող էնզիմի ակտիվության թուլացում)* • ***Աուտոսոմային դոմինանտ հիպոֆոսֆատեմիկ ռախիտ*** *(պրոտեոլիզ-ռեզիստենտ մուտանտ FGF 23)* • ***Աուտոսոմային ռեցեսիվ հիպոֆոսֆատեմիկ ռախիտ*** *(դենտինի մատրիքսային պրոտեինի մուտացիա)* <u>2. FGF 23-ի առաջացման ուժեղացում.</u> • ***Օնկոգեն ռախիտ/օստեոմալացիա*** *(tumor-induced rickets/osteomalacia)* *(FGF 23-ի էկտոպիկ առաջացում մեզենխիմային ուռուցքների կողմից)* • ***FGF 23-ի ուժեղացած արտադրում օստեոպրոգենիտոր բջիջների և օստեոբլաստների կողմից.*** *ֆիբրոզ դիսպլազիա; McCune-Albright-ի համախտանիշ* • ***FGF 23-ի ուժեղացած արտադրում այլ պատճառներից.*** *Էպիդերմալ nevus-ի համախտանիշ; նեյրոֆիբրոմատոզ 1-ին տիպ*	***- Ֆանկոնիի երիկամային համախտանիշ*** *(բնածին տուբուլոպաթիա պրոքսիմալ խողովակային դիսֆունկցիայով. բնութագրվում է P-ի, բիկարբոնատի, ամինաթթուների և գլյուկոզի հավելյալ արտազատմամբ)* ***- Ժառանգական հիպոֆոսֆատեմիկ ռախիտ հիպերկալցիուրիայով*** ***- FGF 23-ի ընկալիչների (klotho) հավելյալ էքսպրեսիա (մուտացիա)*** *….*

➢ ***ՌԱԽԻՏԻ ԱԽՏՈՐՈՇՈՒՄԸ***

Ռախիտի ախտորոշումը պահանջում է՝

1. ***կմախքային ձևախախտումների այլ պատճառների (ռախիտ նմանակող հիվանդությունների) ժխտում, օր. հիպոֆոսֆատազիա, անավարտ օստեոգենեզ, մետաֆիզային խոնդրոդիսպլազիա,***
2. ***ռախիտի էթիոլոգիայի հաստատում:***

Ռախիտի ախտորոշումը հիմնված է անամնեզի, ֆիզիկական տվյալների և կենսաքիմիական թեստավորումների վրա, և ***հաստատվում է ռենտգենաբանական հետազոտությամբ****:*

➢ ***ՌԱԽԻՏԻ ԿԼԻՆԻԿԱԿԱՆ ԴՐՍԵՎՈՐՈՒՄՆԵՐԸ***

- *D վիտամինի անբավարարություն ունեցող երեխաները հաճախ ասիմպտոմատիկ են: Այն շարունակվում է ամիսներ, մինչ ի հայտ կգան ռախիտի բնորոշ ֆիզիկական և ռենտգենաբանական նշանները:*

- *Վիտամին D դեֆիցիտային ռախիտի կլինիկական պատկերը ներառում է* ***ոսկրային ձևախախտումներ և/կամ ոսկրային ցավեր****, որոնք հաճախ ընթանում են նորմոկալցիեմիայով կամ ասիմպտոմատիկ հիպոկալցիեմիայով:* ***Միմպտոմատիկ հիպոկալցիեմիան*** *ավելի հաճախ դիտվում է կրծքահասակ երեխաների և դեռահասների շրջանում, ինչը բացատրվում է նրանց աճման ավելի արագ տեմպերով և հանքային նյութերի ավելի մեծ պահանջարկով: Ընդ որում, հիպոկալցիեմիայի նշանները կարող են ի հայտ գալ ավելի վաղ, քան ոսկրային դրսևորումները:*

- *Վիտամին D-ի ծանր դեֆիցիտը կարող է ունենալ նաև ատիպիկ դրսևորումներ՝ հիպոկալցիեմիկ դիլատացիոն կարդիոմիոպաթիա, միելոֆիբրոզ և անեմիա:*

ՀԻՊՈԿԱԼՑԻԵՄԻԱՅԻ ՆՇԱՆՆԵՐ

- *Տետանիա (կարպոպեդալ սպազմ)*
- *Լարինգոսպազմ և ստրիդոր, ապնեիկ նոպաներ*
- *Ցնցումներ*
- *Մկանային հիպոտոնիա և թուլություն*
- *Խվոստեկի նշան – դիմային նյարդը բախելիս առաջանում է վերին շրթունքի կծկում*
- *Տրուսոյի նշան – հրահրվում է կարպոպեդալ սպազմ բազուկը սեղմելիս, օր. տոնոմետրի մանժետով (շարժիչ նյարդի իշեմիա)*

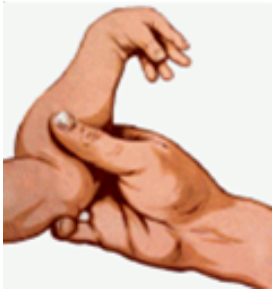

ՌԱԽԻՏԻ ՈՍԿՐԱՅԻՆ ԴՐՍԵՎՈՐՈՒՄՆԵՐԸ

Ռախիտի/օստեոմալացիայի դեպքում ախտահարվում են բոլոր ոսկրերը, առավելապես ինտենսիվ աճման և ֆիզիոլոգիական ծանրաբեռնման տեղամասերում:

Ոսկրային ցավեր	*Դեմինիերալիզացված կոլագենային մատրիքսը (օստեոիդ) հակված է ջրակալման և ուռչեցման, որը ճնշում է գործադրում վերնոսկրի վրա՝ գրգռելով ցավային նյարդաթելերը: Ոսկրային ցավերն առաջացնում են երեխայի գրգռվածություն, քրտնարտադրության ուժեղացում:*	
Կրանիոտաբես	• *Գանգի ոսկրերի փափկացում և բարակում. սեղմելիս առաջանում է պուճ, որը բաց թողնելիս ուղղվում է (ping-pong գնդակի տպավորություն)*	
Օլիմպիական ճակատ	• *Ճակատոսկրերի և գագաթոսկրերի թմբաձև արտացցում*	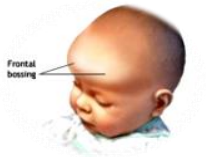
Գաղտուղների փակման ուշացում	***NB*** • *Ռախիտը կարող է զուգակցվել նաև գաղտուղների վաղ փակման և կրանիոսինոստոզի հետ:*	
Դենտալ խնդիրներ	• *Ատամների ծկթման ուշացում* • *Էմալի հիպոպլազիա → կարիես* • *Դենտալ աբսցեսներ – բնորոշ են հիպոֆոսֆատեմիկ ռախիտին*	
Ռախիտիկ համրիչներ	• *Հաստացումներ կողաճառային միացումների շրջանում*	
Հարիսոնյան ակոս	• *Ստոծանին, որը միշտ գտնվում է լարված վիճակում, քաշում է փափկած կողերը դեպի ներս՝ առաջացնելով հորիզոնական ակոս կրծքավանդակի ստորին սահմանում:*	
Ռախիտիկ ապարանջաններ	• *Նախաբազկի և սրունքի դիստալ էպիֆիզների հաստացում*	
Ողնաշարի ձևախախտումներ	• *Կիֆոզ* • *Սկոլիոզ* *Առաջանում են ողների փափկացման և մկանային հիպոտոնիայի հետևանքով*	
Վերջույթների ձևախախտումներ	• *Վարուսային (O-աձև), վալգուսային (X-աձև) և ոլորապտույտ (windswept) ձևախախտումներ*	
Կոնքի ձևախախտում	*Աղջիկների ռախիտիկ կոնքը հետագայում խնդիրներ է ստեղծում ծննդաբերության ընթացքում:*	

Ոսկրային ձևախախտման տեսակը և տեղակայումը կախված է երեխայի տարիքից, քայլելու ունակությունից: Հետևաբար, կախված ոսկրային ախտահարումների տեղակայումից կարող ենք որոշել ռախիտի առաջացման սկիզբը.

- Կրծքի հասակում առաջին հերթին ախտահարվում են գանգի ոսկրերը

- 3 ամսականից հետո դիտվում են կրծքավանդակի փոփոխություններ

- 6-8 ամսականից հետո ձևախախտվում են խողովակավոր ոսկրերը. դիտվում են դաստակի և դիստալ սրունքի հաստացումներ, ի հայտ են գալիս ճակատային թմբերը, իսկ ֆիզիոլոգիական վարուսային ձևախախտման խորացումը դիտվում է այն ժամանակ, երբ երեխան սկսում է քայլել: Ավելի ուշ (2-3 տ-ից հետո) կարող են առաջանալ վալգուսային կամ ոլորապտույտ (մի ոտքի վարուսային, մյուսի՝ վալգուսային) ձևախախտումներ:

Ըստ ՀՄԴ 10-րդ վերանայման ռախիտը/օստեոմալացիան ընդգրկված է էնդոկրին, նուտրիտիվ և նյութափոխանակային հիվանդությունների խմբում.

E55.0 Վիտամին D դեֆիցիտային ռախիտ, ակտիվ
Օստեոմալացիա. ինֆանտիլ, յուվենիլ

E83.3 Ֆոսֆորի փոխանակության խանգարումներ.
Վիտամին D ռեզիստենտ. Օստեոմալացիա, ռախիտ
…

ՌԱԽԻՏԻ ՌԵՆՏԳԵՆԱԲԱՆԱԿԱՆ ՆՇԱՆՆԵՐԸ

Նախքան բուժվելը

Բուժվելուց հետո

- **«Մաշվածություն/անհարթություն»** – *մետաֆիզի եզրը կորցնում է իր հստակ սահմանը*
- **Կալցիֆիկացման գոտու բացակայություն աճման թիթեղի և մետաֆիզի սահմանին**
- **«Գավաթաձև» փոփոխություն** – *մետաֆիզի եզրի ուռուցիկ կամ հարթ մակերեսը դառնում է ավելի գոգավոր*
- **Ոսկրի մետաֆիզային ծայրի լայնացում**
- **Ոսկրի ցածր հանքային խտություն («օստեոպենիա») երկար ոսկրերի դիաֆիզներում**
- **Ոսկրերի մակերեսային շերտի բարակում**

Ծանր ռախիտի/օստեոմալացիայի դեպքում դիտվում են նաև՝

- ***ախտաբանական կոտրվածքներ***
- ***Looser-ի գոտիներ (կեղծ կոտրվածքներ, ոսկրակեղևային ինֆարկտներ)*** *– 2-5 մմ միջաձիգ ճեղքեր կամ գծեր, որոնք սովորաբար երկկողմանի են, համաչափ, ունեն անկանոն սկլերոտիկ եզրեր*

ՎԻՏԱՄԻՆ D ԴԵՖԻՑԻՏԱՅԻՆ ՌԱԽԻՏԻ ԾԱՆՐ ՈՉ ՈՍԿՐԱՅԻՆ ԴՐՍԵՎՈՐՈՒՄՆԵՐԸ

- Հիպոկալցիեմիկ ցնցումներ և տետանիա
- Հիպոկալցիեմիկ դիլատացիոն կարդիոմիոպաթիա (սրտային անբավարարություն, առիթմիա, սրտի կանգ, մահ)
- Անբավարար փարթամություն և աճի հապաղում
- Մկանային թուլություն և խոշոր շարժողական հմտությունների զարգացման հապաղում
- Ներգանգային ճնշման բարձրացում (?)

ՌԱԽԻՏԻ ԿԼԻՆԻԿԱԿԱՆ ԱՌԱՆՁՆԱՀԱՏԿՈՒԹՅՈՒՆՆԵՐԸ ԴԵՌԱՀԱՍՆԵՐԻ ՇՐՋԱՆՈՒՄ

Դեռահասների շրջանում ամենից հաճախ դրսևորվող նշաններն են ոսկրային ցավերը և մկանային թուլությունը: Հանդիպում է նաև հիպոկալցիեմիկ տետանիա (կարպոպեդալ սպազմ), ոտքերի վարուսային և վալգուսային ձևախախտումներ, հազվադեպ՝ ախտաբանական կոտրվածքներ: Ռենտգենաբանորեն հայտնաբերվում է աճման թիթեղի դիֆուզ կամ էքսցենտրիկ հաստացում (Agarwal & Gulati, 2009):

Աճման թիթեղի դիֆուզ հաստացում

Աճման թիթեղի էքսցենտրիկ հաստացում

ՌԱԽԻՏԻ ԿԼԻՆԻԿԱԿԱՆ ԱՌԱՆՁՆԱՀԱՏԿՈՒԹՅՈՒՆՆԵՐԸ ՆՈՐԱԾՆԱՅԻՆ ՇՐՋԱՆՈՒՄ

Նորածինների շրջանում կարող է հանդիպել ինչպես ռախիտ/օստեոմալացիա, այնպես էլ օստեոպենիա: Նեոնաթոլոգիայում հաճախ այս տերմինները սխալմամբ կիրառում են որպես հոմանիշներ: Այնինչ, նրանք ունեն տարբեր պատճառներ և տարբեր ախտաբանական պատկեր: Ռախիտը/օստեոմալացիան բնութագրում է ոսկրերի անբավարար հանքայնացումը, իսկ օստեոպենիան՝ ոսկրահյուսվածքի քանակի նվազումը: Օստեոպենիայի դեպքում առկա է ոսկրի օրգանական մատրիքսի կորուստ հանքային նյութերի հետ միասին, սակայն պահպանված մատրիքսի հանքայնացումը խանգարված չէ (դա արտահայտվում է ոսկրային տրաբեկուլների քանակի նվազմամբ, նրանց և ոսկրակեղևի բարակմամբ): Բնածին կամ նորածնային ռախիտը սովորաբար զարգանում է մայրական D վիտամինի դեֆիցիտի, մոր հիպոկալցիեմիայի կամ երեխայի անհասության հետևանքով, հատկապես երբ կերակրվում են բացառապես կրծքով կամ սովորական կաթնախառնուրդով: Իսկ օստեոպենիան զարգանում է ծանր համակարգային հիվանդության, կորտիկոստերոիդների կիրառման կամ մեխանիկական խթանման բացակայության դեպքում (“disuse osteoporosis”):

Նորածնային շրջանում և կյանքի առաջին ամիսներին ոսկրերի ռենտգենաբանական հետազոտությունը ցանկալի է կատարել ծնկային շրջաններում, որտեղ առավել լավ են հայտնաբերվում աճման գոտիների ռախիտիկ փոփոխությունները: Նորածնային ռախիտի ֆիզիկական նշաններն աղքատիկ են կամ բացակայում են, կարող է լինել կրանիոտաբես, ծանր դեպքերում՝ ախտաբանական կոտրվածքներ: Հիմնային ֆոսֆատազի մակարդակը սովորաբար (բայց ոչ միշտ) զգալիորեն բարձր է:

ԼԱԲՈՐԱՏՈՐ ՏՎՅԱԼՆԵՐԸ ՌԱԽԻՏԻ ԴԵՊՔՈՒՄ
(Վիտամին D դեֆիցիտային և հիպոֆոսֆատեմիկ ռախիտի տարբերակումը)

ՑՈՒՑԱՆԻՇՆԵՐ		Վիտամին D դեֆիցիտային ռախիտ	Հիպոֆոսֆատեմիկ ռախիտ
Պլազմա	*Ca*	↓ կամ նորմալ	նորմալ
	P	↓	↓↓
	Հիմնային ֆոսֆատազ (ALP)	↑	↑
	Պարատ հորմոն (PTH)	↑	նորմալ
	25(OH)D	↓	նորմալ
	1,25(OH)₂D	նորմալ կամ ↑	նորմալ
Մեզ	*Ca*	↓	նորմալ կամ ↑
	P	↑	↑↑

➢ *ՌԱԽԻՏ ՆՄԱՆԱԿՈՂ ՀԻՎԱՆԴՈՒԹՅՈՒՆՆԵՐ*

ՀԻՊՈՖՈՍՖԱՏԱԶԻԱ

Աուտոսոմային ռեցեսիվ հիվանդություն է, որը ռենտգենաբանորեն հիշեցնում է ռախիտ և պայմանավորված է հյուսվածքային ոչ սպեցիֆիկ (լյարդային/ոսկրային/երիկամային) հիմնային ֆոսֆատազի դեֆիցիտով (իսկ աղիքային և ընկերքային իզոէնզիմները նորմալ են): Հիպոֆոսֆատազիայով ծնված երեխաներն ունեն անոմալ մեծ գաղտուններ, լայն կարաններ, կարող են ունենալ կապույտ սկլերաներ, կորացած և կարճ ոտքեր: Լաբորատոր հետազոտությամբ հայտնաբերվում է հիմնային ֆոսֆատազի ցածր մակարդակ, հիպերկալցիեմիա, հիպերկալցիուրիա (որը կարող է բարդանալ նեֆրոկալցինոզով), ֆոսֆոէթանոլամինուրիա: Տարբերում են հիպոֆոսֆատազիայի 6 տարբեր ձևեր.

*- **Պերինատալ հիպոֆոսֆատազիա** – ամենածանր ձևն է (երեխան ծնվում է մահացած);*
*- **Ինֆանտիլ հիպոֆոսֆատազիա** – ունի ծանր ընթացք; երեխան կարող է մահանալ ինֆեկցիոն բարդություններից (թոքաբորբեր), երիկամային անբավարարությունից: Երեխայի հասունացման հետ կլինիկական ընթացքը կարող է բարելավվել ինքնաբերաբար: Բուժման համար կիրառում են պլազմայի ինֆուզիա, ոսկրածուծի փոխպատվաստում:*
*- **Մանկական հիպոֆոսֆատազիա** – սովորաբար ախտորոշվում է ատամնաբույժի կողմից, երբ երեխան վաղ կորցնում է կաթնատամները; կարող է լինել աճի հապաղում, ոտքերի ձևախախտումներ, բաղի քայլվածք;*
*- **Մեծահասակների հիպոֆոսֆատազիա** – սովորաբար ախտորոշվում է կյանքի 4-րդ տասնամյակում, ընթանում է ատամների վաղ կորստով, ախտաբանական կոտրվածքներով: Ներկայացված է 2 ձևով. **երկփուլային ձև** (սկսվում է մանկության ընթացքում, բայց չի ախտորոշվում մինչև հասուն տարիքը), **միափուլ ձև** (ի հայտ է գալիս ավելի ուշ և ընթանում ավելի թեթև նշաններով);*
*- **Օրոնտոհիպոֆոսֆատազիա** – դրսևորվում է միայն կաթնատամների վաղ կորստով, առանց այլ կմախքային ախտահարումների:*

Նկ. Այս 2-ամյա տղան ներկայացել է անոմալ քայլվածքով: Լաբորատոր հետազոտություններով հայտնաբերվել է կալցիումի մակարդակի թեթև բարձրացում և հիմնային ֆոսֆատազի ցածր ակտիվություն:

OSTEOGENESIS IMPERFECTA (OI)

Շարակցական հյուսվածքի աուտոսոմային դոմինանտ հիվանդություն է, որը պայմանավորված է 1-ին տիպի կոլագենը կոդավորող գենի մուտացիայով. այն ազդում է կմախքի, հոդերի, ատամների, ականջների, կապանների, սկլերաների և մաշկի վրա: Բնորոշ նշաններն են ոսկրերի փխրունությունը (հեշտ կոտրվում են չնչին վնասվածքներից), կապույտ սկլերաները, վաղ խլությունը…*
Շիճուկի Ca-ի, P-ի, PTH-ի մակարդակները նորմալ են, հիմնային ֆոսֆատազի մակարդակը՝ նորմալ կամ բարձր:
Տարբերում են OI-ի 8 տիպեր, որոնք տարբերվում են կլինիկական ընթացքի ծանրությամբ, սկսած թեթև ձևերից մինչև ծանր և լետալ ձևեր:

** Կապույտ սկլերաները հատուկ չեն միայն OI-ին: Այն հանդիպում է շարակցական հյուսվածքի տարբեր այլ հիվանդությունների (օր. Ehlers-Danlos-ի և Marfan-ի համախտանիշների), երկաթ-դեֆիցիտային անեմիայի դեպքում, ինչպես նաև նորմայում մինչև 18 ամս այն երեխաների շրջանում, ովքեր ունեն իդիոպաթիկ բարակ սկլերաներ:*

ԿՄԱԽՔԱՅԻՆ ԴԻՍՊԼԱԶԻԱՆԵՐ

*Սրանց որոշ ձևեր կարելի է շփոթել ռախիտի հետ ոսկրային դեֆորմացիաների և մետաֆիզների ռենտգենաբանական փոփոխությունների նմանությամբ (**մետաֆիզային քոնդրոդիսպլազիա**): Սակայն, շիճուկի Ca-ի, P-ի, ALP-ի, PTH-ի և վիտամին D–ի մետաբոլիտների մակարդակը նորմալ է:*

BLOUNT-Ի ՀԻՎԱՆԴՈՒԹՅՈՒՆ (IDIOPATHIC TIBIA VARA)

Զարգանում է ոլոքի վերին էպիֆիզի միջային մասի անոմալ աճի հետևանքով՝ հանգեցնելով հարաճող վարուսային անկյունավորմանը ծնկից ցած (կարող է լինել միակողմանի կամ երկկողմանի): Կարող է հանդիպել աճման ցանկացած շրջանում: Ամենից հաճախ հանդիպում է ինֆանտիլ ձևը. ենթադրվում է, որ հիվանդության առաջացմանը նպաստում է վաղ քայլելը: Ախտորոշումը հաստատվում է ռենտգենաբանական հետազոտությամբ: Շիճուկի Ca-ի, P-ի, ALP-ի, PTH-ի և վիտամին D-ի մետաբոլիտների մակարդակը նորմալ է:

➢ *ՎԻՏԱՄԻՆ D ԴԵՖԻՑԻՏԱՅԻՆ ՌԱԽԻՏԻ ԲՈՒԺՈՒՄԸ*

1. Վիտամին D-ի համալրում

[Munns et al. J Clin Endocrinol Metab. 2016 Feb;101(2):394-415]

Տարիք	Ամենօրյա դեղաչափը 90 օրվա համար, ՄՄ	Միանվագ դեղաչափ*, ՄՄ	Պահպանողական ամենօրյա դեղաչափ, ՄՄ
<3 ամս.	2000	-	400
3-12 ամս	2000	50 000	400
>12 ամս.-12տ.	3000-6000	150 000	600
>12տ.	6000	300 000	600

* *Միանվագ մեծ դեղաչափերը սովորաբար կիրառվում են, եթե կա դեղի ընդունման անհետևողականության խնդիր:*

- Ամենօրյա բուժման դեպքում D2 և D3 վիտամինները հավասարապես արդյունավետ են, իսկ միանվագ մեծ դոզաների ներմուծման դեպքում նախընտրելի է D3 վիտամինը, քանզի այն ունի ավելի երկար կիսաքայքայման տևողություն:
- Վիտամին D-ի բուժական դեղաչափը պետք է շարունակել մինչև ոսկրի ապաքինման ռենտգենաբանական ապացույցը:

2. Կալցիում

- Բերանացի կալցիում 500 մգ/օր քանակով պետք է ռուտին տրվի վիտամին D-ի հետ սննդի կամ հավելման միջոցով՝ անկախ երեխայի տարիքից և քաշից: *Հիպոկալցիեմիայի բացակայության դեպքում պետք է ապահովել Ca-ի այս պահպանողական քանակը (հիմնականում սննդակարգի շտկման միջոցով), որպեսզի կանխվի* ***«քաղցած ոսկրերի» համախտանիշի*** *զարգացումը (վիտամին D-ով բուժումը սկսելուց հետո արյան կալցիումը ինտենսիվ տեղափոխվում է դեպի ոսկրեր՝ նպաստելով հիպոկալցիեմիայի զարգացմանը):*

Հիպոկալցիեմիկ ցնցումների կամ տետանիայի դեպքում կիրառվում են Ca-ի պարենտերալ բոլյուսներ այնքան մինչև կալցիումի մակարդակի նորմալանալը. 10% Ca-գլյուկոնատ 10–20 մգ էլեմենտային Ca/կգ հաշվարկով, դանդաղ՝ 5–10 րոպեի ընթացքում (10% Ca-գլյուկոնատի 10 մլ լուծույթը պարունակում է 93 մգ էլեմենտային կալցիում): Ծանր հիպոկալցիեմիայի դեպքում կարող է պահանջվել նաև կալցիտրիոլի ներմուծում 20-100 նգ/կգ/օր դեղաչափով՝ 2-3 ընդունման ձևով: Շտկումից հետո պետք է ապահովել Ca-ի պահպանողական քանակները:

3. Բուժման մշտադիտարկում

[M Misra et al. Pediatrics 2008;122;398-417]

Ժամկետներ	*Հետազոտություններ*
1 ամիս անց	*Շիճուկի Ca, P, ALP*
3 ամիս անց	*Շիճուկի Ca, P, Mg, ALP, PTH, 25(OH)D* *Մեզի Ca/Cr** *Ռենտգենաբանական հետազոտություն***
1 տարի անց և տարին մեկ անգամ	*25(OH)D*

* *Ստուգման հաճախությունը կախված է հիվանդության ծանրությունից*

** *Անհրաժեշտության դեպքում Rg-հետազոտությունը կրկնել կատարված նախորդ քննությունից 3 ամիս անց*

Բուժման անարդյունավետության դեպքում պետք է մտածել բուժման անհետևողականության, մալաբսորբցիայի կամ ռախիտի այլ պատճառների մասին:

➢ *ՌԱԽԻՏԻ ԱՅԼ ՏԻՊԵՐԻ ԲՈՒԺՈՒՄԸ*

Վիտամին D կախյալ ռախիտ 1-ին տիպ	- *Կալցիտրիոլ 0.25-2 մկգ/օր* - *Ca*
Ռեցեպտոր-դեֆեկտային ռախիտ	- *Վիտամին D -ի կամ կալցիտրիոլի շատ բարձր դոզաներ* - *Ca*
Հիպոֆոսֆատեմիկ ռախիտ	- *Կալցիտրիոլ 30-70 նգ/կգ/օր բաժանած 2 դեղաչափի* - *Օրալ ֆոսֆատ. 1-3 գ էլեմենտային ֆոսֆոր/օր բաժանած 4-5 դեղաչափի*

➢ ***ՎԻՏԱՄԻՆ D ԴԵՖԻՑԻՏԱՅԻՆ ՌԱԽԻՏԻ ԿԱՆԽԱՐԳԵԼՈՒՄԸ***

- Ռախիտի կանխարգելման համար ադեկվատ է վիտամին D-ի 400 ՄՄ/օր (10 μg) դեղաչափը և հանձնարարվում է բոլոր մանուկներին սկսած ծնունդից մինչև 12 ամսականը՝ անկախ նրանց սնուցման եղանակից:

  - *ՀՀ-ում (ինչպես և ՌԴ-ում) վիտամին D-ն կիրառվում է 500 ՄՄ/օր կանխարգելիչ դեղաչափով:*
  - *Փոքր կամ վաղ փակվող գաղտունը վիտամին D-ի նշանակման հակացուցում չի հանդիսանում:*

- 12 ամսականից հետո բոլոր երեխաները և մեծահասակները պետք է ընդունեն վիտամին D-ի բավարար քանակներ սննդի և/կամ հավելումների միջոցով, որը կազմում է առնվազն 600 ՄՄ/օր (15 μg):

- 12 ամսականից հետո սննդի հարստացման բացակայության դեպքում կանխարգելիչ վիտամին D պետք է տրվի՝
  - այն երեխաներին, ովքեր անամնեզում ունեցել են վիտամին D-ի սիմպտոմատիկ դեֆիցիտ,
  - այն երեխաներին և մեծահասակներին, ովքեր ունեն վիտամին D-ի դեֆիցիտի բարձր ռիսկ (օր. մալաբսորբտիվ հիվանդություններ, հակակոնվուլսանտների, գլյուկոկորտիկոիդների, հակասնկային և հակառետրովիրալ դեղերի երկարատև ընդունման դեպքում),
  - հղի կանանց:

  - *Հղի կինը պետք է ստանա 600 ՄՄ/օր վիտամին D, ցանկալի է զուգորդել այլ հանձնարարվող միկրոնուտրիենտների՝ երկաթի և ֆոլաթթվի հետ: Սա ապահովում է մոր 25(OH)D-ի ադեկվատ մակարդակը և նպաստում է բնածին ռախիտի և նորածնային հիպոկալցիեմիայի կանխարգելմանը:*
  - *Հղի կնոջ պահանջարկը կալցիումի հանդեպ չի տարբերվում ոչ հղի կնոջ պահանջարկից: Հղի կանայք կարիք չունեն կալցիումի լրացուցիչ քանակների ընդունման:*

- Լակտացիայի ընթացքում, կնոջ վիտամին D-ի պահանջը բավարարելու նպատակով, կինը պետք է օրական ստանա 600 ՄՄ վիտամին D: Կրծքով կերակրող կանայք կարիք չունեն ընդունելու ավելի մեծ քանակի վիտամին D իրենց երեխայի պահանջը բավարարելու նպատակով:

- Հղի և կերակրող կանայք պետք է ընդունեն կալցիումի ադեկվատ քանակներ սննդի միջոցով: Հղիության կամ լակտացիայի ընթացքում կալցիումի հավելումների ընդունումը չի ազդում կրծքի կաթում կալցիումի կոնցենտրացիայի վրա:

Երեխայի սնուցման կապը ռախիտի հետ

- Հավելյալ սնուցումը պետք է ներմուծել ժամանակին՝ 26 շաբաթից ոչ ուշ, և պետք է ներառի կալցիումով հարուստ սնունդ:
- Կաթը և կաթնամթերքը հանդիսանում են սննդակարգի հանձնարարելի մասը ոսկրային առողջության խթանման նպատակով: Սակայն կովի կաթի հավելյալ ընդունումը զուգորդվում է նախադպրոցական երեխաների երկաթի պաշարների նվազման հետ (Ross, 2011): Մանկաբուժության ամերիկյան ակադեմիան հանձնարարում է սահմանափակել կովի կաթի ընդունումն օրական մինչև 500 մլ՝ երկաթի դեֆիցիտից խուսափելու նպատակով (AAP, Bright Futures: Guidelines for Health Supervision of Infants, Children, and Adolescents, 2017):

  - *Նախադպրոցական երեխաներին հանձնարարվում է օրական 2 բաժակ կովի կաթ D վիտամինի և երկաթի բավարար պաշարներ պահպանելու նպատակով:*
  - *Մգամաշկ նախադպրոցական երեխաները, ովքեր չեն ստանում D վիտամինի հավելում, պետք է օրական ընդունեն 3-4 բաժակ կովի կաթ:*

Ուղեցույցներ արևի ազդեցության սահմանափակման վերաբերյալ

Թեև արևը համարվում է վիտամին D-ի հիմնական աղբյուրը, այն ապահով չէ թե՛ երեխաների և թե՛ մեծահասակների համար՝ ՈՒՄ ճառագայթների կարցինոգեն և այլ կողմնակի ազդեցությունների հետևանքով: Դժվար է որոշել, թե որն է երեխաների համար արևի ազդեցության ադեկվատ տևողությունը:
ԱՄՆ-ի Մանկաբուժական Ակադեմիան հանձնարարում է, որ ***մինչև 6 ամս. երեխաները չպետք է ենթարկվեն արևի ճառագայթների ուղղակի ազդեցությանը*** *(այս հասակում չի թույլատրվում օգտագործել արևից պաշտպանող քսուքներ): Ավագ հասակի երեխաներին թեև խրախուսվում է դրսում անցկացված ժամերը, սակայն խորհուրդ է տրվում սահմանափակել դրանք և խուսափել կեսօրյա արևից (սովորաբար ժամը 10-ից մինչև 16-ը ընկած միջակայքում), ինչպես նաև կրել պաշտպանիչ հագուստ և արևից պաշտպանող քսուքներ:*

- ***ՀԻՊԵՐՎԻՏԱՄԻՆՈԶ D***

Հանդիպում է խիստ հազվադեպ, երբ շիճուկի կալցիդիոլի մակարդակը գերազանցում է 250 նմոլ/լ-ը (Munns et al, 2016): Այն հանգեցնում է հիպերկալցիեմիայի, հիպերֆոսֆատեմիայի, հիպերկալցիուրիայի, փափուկ հյուսվածքների մետաստատիկ կալցիֆիկացիաների ….

Հիպերվիտամինոզ D-ի կլինիկական հետևանքները

Սուր ինտոքսիկացիա	Քրոնիկ ինտոքսիկացիա + կալցինոզ
- *թուլություն* - *ապաթիա* - *գլխացավ* - *գրգռվածություն* - *սրտխառնոց, փսխումներ* - *ոսկրային ցավեր*	- *նեֆրոկալցինոզ, նեֆրոլիթիազ* - *աչքի եղջրենու պղտորում* - *ռետինոպաթիա* - *աորտայի փականի ստենոզ* - *մետաստատիկ կալցիֆիկացիաներ*

Հիպերվիտամինոզ D-ի պատճառները.

- *Վիտամին D-ի գերդոզավորում (օրական 50000 ՄՄ-ը գերազանցող դեղաչափի ընդունման դեպքում)*
- *1α-հիդրոքսիլազ ֆերմենտի մեծացած ակտիվություն. հանդիպում է **քրոնիկ գրանուլոմատոզ (սարկոիդոզ, տուբերկուլոզ) և լիմֆոպրոլիֆերատիվ հիվանդությունների ժամանակ, որոնց բնորոշ է կալցիտրիոլի էքստրառենալ չկառավարվող սինթեզ***
- *Կալցիտրիոլի կատաբոլիզմի ընկճում.*
  - *կալցիտրիոլը ճեղքող 1,25(OH)-վիտամինD_3-24-հիդրոքսիլազ ֆերմենտի ցածր ակտիվություն գենետիկական մուտացիայի հետևանքով*

ԳՐԱԿԱՆՈՒԹՅՈՒՆ

1. *Nelson Textbook of PEDIATRICS 20th ed. (2015).*
2. *Gerard J. Tortora, Bryan H. Derrickson. Principles of Anatomy and Physiology, 14th Edition. John Wiley & Sons, Inc. (2014).*
3. *Vicente Gilsanz, Osman Ratib (auth.): Hand Bone Age_ A Digital Atlas of Skeletal Maturity. Springer-Verlag Berlin Heidelberg (2012).*
4. *Lippincott's illustrated Q&A review of anatomy and embryology/H. Wayne Lambert, Lawrence E. Wineski; with special contributions from Jeffery P. Hogg, Pat Abramson, Bruce Palmer. — 1st ed (2011).*
5. *Fritz Hefti (auth.): Pediatric Orthopedics in Practice. Springer-Verlag Berlin Heidelberg (2015).*
6. *Foster and Jandial. pGALS – paediatric Gait Arms Legs and Spine: a simple examination of the musculoskeletal system. Pediatric Rheumatology 2013, 11:44.*
7. *Munns et al. Global Consensus Recommendations on Prevention and Management of Nutritional Rickets. J Clin Endocrinol Metab. 2016 Feb;101(2):394-415.*
8. *Joseph F. Hagan, Judith S. Shaw, Paula M. Duncan. Bright Futures Guidelines for Health Supervision of Infants, Children, and Adolescents, 4th Ed, AAP (2017).*
9. *Wagner CL, Greer FR. Prevention of rickets and vitamin D deficiency in infants, children, and adolescents. Pediatrics. 2008 Nov;122(5):1142-52.*
10. *Policy Statement—Ultraviolet Radiation: A Hazard to Children and Adolescents. Council on Environmental Health and Section on Dermatology. Pediatrics Feb 2011.*
11. *IOM (Institute of Medicine). 2011. Dietary Reference Intakes for Calcium and Vitamin D. Washington, DC: The National Academies Press.*